Revista Argentina de Morfología

ÍNDICE

Editorial. Jáuregui Esteban

Historia de la Anatomía en la Facultad de Ciencias Médicas de Córdoba. Desde 1878 hasta 1932. Sus Maestros. *Aranega César*

Relaciones del ganglio esfenopalatino con las cavidades neumáticas de cráneo y cara. *Páez Rosa, Montenegro Vicente, Jáuregui Esteban, Sánchez Carpio Carlos, Benitez Néstor*

Anatomía clínica del pie plano. *Sánchez Carpio Carlos, Moya Encinas, Villegas N, Páez Rosa*

Grupos ganglionares axilares, su correlación anátomo-quirúrgica y la biopsia de linfonodo centinela en cáncer de mama. *Mariconde José , Jáuregui Esteban*

Anatomía del manguito rotador. *Sánchez Carpio Diego, Simondi Néstor*

Aportes a la Educación Médica: Glosario virtual de Histología Humana

Clínicamente Orientado. *Samar Maria, Ávila Rodolfo*

La muerte celular programada. *Hassan Ana, Impellizzere Eliana*

Frenulectomía peneana con láser CO_2 en hombres con lesiones por virus papiloma humano. *Alonso Salas Sonia, Femopase Sofia , Femopase Gabriel, Hidalgo Mirian, Lares Ignacio*

Instrucciones para autores

Revista Argentina de Morfología
Año 2009, Volumen I Nº 1

recursos fotográficos
EDITORIAL

Editorial:
recursos fotográficos. Deán Funes 52 - 3er piso - Of 320 - Pasaje Central - Teléfono y fax: (54) 351-4244219 - 0351-155509375 - 0351-155523555 - Córdoba - Argentina - X5000AAB - Argentina. recfot@gmail.com - benitoal@arnetbiz.com.ar - www.recfot.com.ar - www.revistamorfologia.com.ar
ISSN 1852-8740
Tirada 200 ejemplares. *Todos los derechos reservados.*
Ninguna parte de esta publicación puede ser reproducida, almacenada en sistema alguno de tarjetas perforadas o trasmitida por otro medio electrónico, mecánico, fotocopiador, registrador, etc.; sin permiso previo por escrito del Comité Editorial.
All rights reserved. No part of this publication may be reproduced, stored in a retrieval system, or transmitted, in any form or by any means, electronic, mechanical, photocopying, recording or otherwise, without the prior permission in writing from the authors and Publisher.
La editorial recursos fotográficos no es responsable de las opiniones, imágenes, tablas, gráficos, ilustraciones y fotos publicadas por los autores.
Diseño y edición: Alfredo E. Benito

EDITORIAL

Por la deferencia hacia mi persona y con especial agrado al ser elegido para escribir estas líneas, quiero agradecer a todos aquellos que con su esfuerzo y dedicación han hecho posible esta revista científica, que nace dentro del marco de la Asociación de Anatomistas de Córdoba, fundada en el mes de septiembre del año 2003 a instancias de un grupo de docentes, investigadores y maestros de las Ciencias Morfológicas, donde tuve el alto honor de ser elegido como primer Presidente.

Si bien las Ciencias Morfológicas se encuentran altamente desarrolladas, exigen siempre de un minucioso estudio sobre el cual es de suma importancia abrir nuevas vías de debate científico.

Estoy convencido que hay buenas razones para institucionalizar una revista anatómica, por los valiosos aportes de opiniones y trabajos de investigación que permanentemente se desarrollan en los diferentes grupos de estudios del país y del extranjero.

Asumir este compromiso conlleva para profesores y alumnos, capitalizar conocimientos y efectivizar los objetivos fijados por la Asociación en cuanto a la integración de educadores y educandos, ofreciendo nuevos vínculos para la transferencia de las diferentes temáticas que la Anatomía nos ofrece.

La Provincia de Córdoba y en especial la Facultad de Ciencias Medicas de la Universidad Nacional de Córdoba ha contado con grandes maestros en esta especialidad como Pedro Ara, Humberto Fracassi, Ángel Roque Suárez, Pedro Emilio Olivares y tantos otros que ya no nos acompañan, a quienes, a través de este nuevo espacio científico, queremos dedicarles nuestro más sincero agradecimiento por el legado de sus enseñanzas.

Compartir los conocimientos y profundizar su estudio para los que están y los que vendrán será el desafío a cumplir.

Felicito a todos los responsables de la Revista y les auguro el mayor de los éxitos.

Prof. Dr. Esteban Jáuregui

Miembros Fundadores de la Revista Argentina de Morfología

Prof. Dr. Carlos Sánchez Carpio
Prof. Dra. Rosa E. Páez
Prof. Médico Sergio Traverso
Prof. Médico Rubén D'Agostino
Prof. Dr. Alberto Gustavo Corball
Prof. Dr. Diego Sánchez Carpio
Prof. Lic. Oscar Alfredo Mendez Loyola
Prof. Dr. Rodolfo Ávila
Prof. Médica Liliana Grandi
Prof. Médico Rodolfo Castro Pizarro
Prof. Dra. Maria E. Dionisio de Cabalier
Médico Gabriel A. Femopase
Prof. Ignacio F. Lares
Prof. Dra. Mónica Glocker
Prof. Dr. Esteban Jáuregui
Prof. Dr. Cesar Aranega
Prof. Dra. María Elena Samar
Prof. Médico Oscar Castellanos
Prof. Médico Héctor Ríos
Prof. Médico Joaquín Fernández
Prof. Lic. Alicia Tobares
Prof. Dr. Enrique Castellani
Prof. Médico Marcelo Ruggieri
Prof. Médico Nestor Simondi
Médica Miriam L. Hidalgo de Femopase
Médica Sonia M. Alonso Salas
Prof. Dr. Luis M. Defagot

Comité Editorial

Directores: Prof. Dra. Rosa E. Paez, Prof. Dr. Carlos Sánchez Carpio, Prof. Dr. Esteban Jauregui

Editores asociados: Prof. Dra. Maria Elena Samar, Prof. Lic.Oscar Alfredo Méndez Loyola

Comité de Redacción: Prof. Dr. Diego Sánchez Carpio, Prof. Dr. Alberto Gustavo Corball, Prof. Dra. Adriana Arriaga, Prof. Médico Sergio Traverso, Prof. Médico Nestor Simondi

Asesor informático:
Prof. Dr. Rodolfo Ávila

Consultores Nacionales e Internacionales:

Prof. Dr. Gustavo Irico
Facultad de Ciencias Médicas
Universidad Nacional de Córdoba

Prof. Dr. César I. Aranega
Facultad de Ciencias Médicas
Universidad Nacional de Córdoba

Prof. Dr. Rodolfo Ávila
Facultad de Ciencias Médicas
Universidad Nacional de Córdoba

Prof. Dr. Daniel Lombardo
Facultad de Ciencias Veterinarias
Universidad Nacional de Buenos Aires

Prof. Leonor Gauna Añasco
Facultad de Ciencias Veterinarias
Universidad Nacional de Buenos Aires

Prof. Dr. Carlos Alberto Soñez
Facultad de Agronomía y Veterinaria
Universidad Nacional de Rio Cuarto

Prof. Dra. María Teresa Mugnaini
Facultad de Agronomía y Veterinaria
Universidad Nacional de Rio Cuarto

Prof. Dr. Manuel López Soane
Facultad de Ciencias Médicas
Universidad Nacional de Córdoba

Prof. Lic. Alicia Tobares
Facultad de Ciencias Médicas
Universidad Nacional de Córdoba

Prof. Ana Hassan
Facultad de Odontología
Universidad Nacional de Tucumán

HISTORIA DE LA ANATOMÍA EN LA FACULTAD DE CIENCIAS MÉDICAS DE CÓRDOBA DESDE 1878 HASTA 1932 – SUS MAESTROS

HISTORY OF THE ANATOMY IN THE FACULTY OF MEDICAL SCIENCES OF CORDOBA FROM 1878 UNTIL 1932 - YOUR TEACHERS

César I. Aranega
Cátedra de Anatomía Normal – Instituto Anatómico de Córdoba
Facultad de Ciencias Médicas – Universidad Nacional de Córdoba

HISTORIA DE LA ANATOMÍA EN CÓRDOBA


Dr. Hendrick Weyemberg

Domingo Faustino Satmiento

El primer curso de Anatomía se inició el 11 de marzo de 1878, seis meses después de la creación de la Facultad de Ciencias Médicas con una promoción de 42 alumnos.

El primer Profesor fue el Dr. Hendrick Weyemberg, a la vez primer Decano de la Facultad y paralelamente Profesor de Histología.

El Dr. Weyemberg oriundo de Harlem (Holanda) fue contratado durante la primera Presidencia de Domingo Faustino Sarmiento en el año 1872 como Profesor de Zoología y Anatomía Comparada de la Facultad de Ciencias Naturales recientemente creada.

Previa instalación de un Anfiteatro en el Viejo Hospital San Roque, la Cátedra de Anatomía funcionó allí durante 30 años.

El 30 de octubre de 1884, Weyemberg renuncia al cargo por razones de salud, se traslada a Europa y fallece en agosto de 1885.

Desde 1885 asume la conducción de la Cátedra el **Dr. Julio W. Gómez**, oriundo de Córdoba, e incorpora como Director de Disecciones al Dr. Federico Pappi, anatomista de origen italiano.

En 1889, con motivo de la jubilación del Dr. Gómez se hace cargo de la Cátedra el **Dr. Luis M. Allende** hasta 1908 y la función es continuada por el **Dr. Benjamín Galíndez**

En julio de 1912 toma posesión de la Cátedra el Dr. Mariano P. Ceballos y se desempeña en el cargo hasta 1918.

En 1913, se designa como segundo Profesor de la materia al Dr. Carlos M. Pizarro y el 23 de mayo del mismo año se inaugura el Hospital Nacional de Clínicas con instalaciones ad hoc para el Instituto de Anatomía Descriptiva y Disección.

En octubre de 1918 reasume la Cátedra para el 1º año el Profesor Pizarro y para el 2º año se designa al

Dr. José M. Aliaga.

El 25 de marzo de 1920 el Honorable Consejo Académico de la Facultad nombra Profesor suplente de Anatomía Topográfica el Dr. Humberto Fracassi.

La incorporación de Ayudantes Alumnos para disección data del 11 de mayo de 1920. Ese mismo año, la Facultad autoriza el dictado de "Cursos Libres" desarrollando el primero de ellos el Profesor Dr. Juan Martín Allende.

En 1921 el Honorable Consejo Académico de la Facultad divide el estudio de la materia en un 1º año para Anatomía Descriptiva y un 2º año para Anatomía Topográfica.

César Ignacio Aranega - ciaranega@hotmail.com

En 1924, el Profesor Aliaga toma licencia por viaje de estudios a Europa.

El 1 de junio de 1925 se suscribió un contrato con el **Profesor Dr. Pedro Ara Sarria** para desempeñarse con dedicación exclusiva y para cumplir las funciones de Director del Instituto Anatómico, Profesor Titular y encargado de la formación del Museo que hoy lleva su nombre.

El Profesor Ara, que había nacido en Zaragoza en 1891, obtuvo el título de Licenciado en Medicina en 1917 y recibió el título de Doctor en 1919 en la Universidad Complutense de Madrid.

Luego de efectuar prácticas de especialización en el Instituto Anatómico de Viena bajo la dirección del Profesor Ferdinand Hochstetter, asume las responsabilidades contractuales con la Facultad de Ciencias Médicas.



Dr. Pedro Ara

En 1927 se autorizó la adscripción a la Cátedra al Profesor Juan Martín Allende.

- Ara inauguró el Curso 1925 con una Conferencia Magistral sobre el "Haz de His" ilustrada con una pieza anatómica por él procesada.
- Entre los años 1928-1929 realiza con la técnica de la parafinización la que hasta hoy es la preparación cumbre del Museo Anatómico Pedro Ara: "Cabeza de Viejo".
- Dicha técnica, fue ideada por Leo Frederiq en 1876, reanudada por el Prof. Ferdinand Hochstetter y perfeccionada posteriormente por el Dr. Ara.
- Embalsamó el cadáver de Manuel de Falla que falleció en la vecina Ciudad de Alta Gracia y luego fue trasladado a España.
- En 1932 consideró que había hecho escuela, que dejaba sucesores y que su labor sería continuada, regresa a su España natal y retornaría en más de una oportunidad, como ocurrió en 1947 en que se desempeñó como agregado cultural de España en la República Argentina.
- Entre 1952 y 1953 embalsamó con la técnica de la parafinización, el cadáver de la Señora María Eva Duarte de Perón, que junto a los casos de Vladimir Lenin en la ExUnión Soviética y Mao Tse Tung en China representan los tres paradigmas de la técnica en el mundo
- En julio de 1973, con motivo del IIº Simposio Internacional de Ciencias Morfológicas dictó en Córdoba su última conferencia; "Formación de Docentes e Investigadores en Ciencias Morfológicas.
- En septiembre del mismo año fallece en la ciudad de Buenos Aires.

Cabeza de viejo parafinado.

Eva Duarte de Perón

RELACIONES DEL GANGLIO ESFENOPALATINO (GE) CON LAS CAVIDADES NEUMÁTICAS DE CRÁNEO Y CARA

SPHENOPALATINE GANGLION (SG) RELATIONSHIPS WITH PNEUMATIC CAVITIES OF SKULL AND FACE

Páez, Rosa; Montenegro, Vicente; Sánchez Carpio Carlos; Jáuregui, Esteban Benítez, Néstor
Cátedra de Anatomía Normal Universidad Nacional de Córdoba (Argentina)

RESUMEN

El ganglio esfenopalatino (GE) es un importante conglomerado de neuronas y fibras nerviosas, situado en la parte ántero- medial de la cara, en la profundidad de la fosa pterigopalatina. Desde el comienzo del siglo XX, el GE ha sido involucrado en la génesis del dolor facial de ciertos tipos de cefaleas. En las últimas décadas, diversos autores también han relacionado al ganglio esfenopalatino con las algias faciales. Nuestra intención fue destacar la importancia de las relaciones anatómicas de este ganglio con las cavidades neumáticas en origen del dolor facial, especialmente en la cefalea esfenopalatina, o cefalea de racimo. Material y método: Utilizamos para nuestra investigación treinta cadáveres adultos conservados en formol al 10% sin selección previa. El ganglio esfenopalatino fue abordado vía fosas nasales para describir la relación de este ganglio (GE) con las cavidades neumáticas de cráneo y cara. Resultados: en el 100% de nuestras disecciones el ganglio fue hallado debajo de la mucosa nasal, en el extremo postero-superior de la fosa pterigopalatina, detrás del vértice del cornete medio, debajo del seno esfenoidal; detrás del seno maxilar y detrás y abajo de las celdillas etmoidales posteriores.Conclusiones: nuestras observaciones confirman que el GE tiene una relación directa con la mucosa nasal,con los senos esfenoidal, maxilar; y una relación indirecta con las celdillas etmoidales posteriores. Estas relaciones podrían explicar la etiología de la irritación del ganglio esfenopalatino como un disparador en el dolor facial, especialmente en la neuralgia esfenopalatina o neuralgia de Sluder. Creemos que ciertas enfermedades de los senos paranasales, inflamatorias, tumorales, traumáticas, etc. afectarían al ganglio esfenopalatino y / o algunas de sus ramas aferentes o eferentes las cuales dispararían esta sensación de dolor desagradable e invalidante.

Palabras clave: ganglio esfenopalatino, neuralgia esfenopalatina

SUMMARY

The sphenopalatine ganglion is an important neuronal and nervous fiber conglomerate located in the anteromedial part of the face, in the deepness of the pterygopalatine fossa. From the beginning of the 20th century, the sphenopalatine ganglion has been involved with the facial pain genesis on certain types of headaches. In the last decades, various authors have related the sphenopalatine ganglion to the facial aches. Our intention was to emphasize the importance of the anatomical relationship between this ganglion and the pneumatic cavities in the source of facial pain, especially in the sphenopalatine headache or cluster headache. Material and method: We investigated in 30 adult corpses conserved in 10% phormol, without previous selection. The sphenopalatine ganglion was approached through the nasal fosses for describing the relationships of the sphenopalatine ganglion (SG) with the pneumatic cavities of the skull and the face. Results: In 100% of our dissections the sphenopalatine ganglion was located underneath the nasal mucosa in the posterior extreme of the pterygopalatine fossa, behind the vertex of the middle turbinate, under the sphenoid sinus, behind the maxillary sinus and under and behind the posterior ethmoidal cells. Conclusions: our observations confirm that the sphenopalatine ganglion has a direct relationship with the nasal mucosa, with the sphenoidal and maxillary sinuses, and an indirect relationship with the posterior ethmoidal cells. These relationships could explain the etiology of the sphenopalatine ganglion irritation as a trigger in facial pain, especially in sphenopalatine neuralgia or Sluder's neuralgia. Finally, we believe that certain diseases of the paranasal sinuses e.g., inflammatory, tumoral, traumatic, would affect the sphenopalatine ganglion, and/or some of its afferent or efferent branches, which would trigger this disagreeable and invalidant pain sensation.

Keywords: sphenopalatine ganglion, sphenopalatine neuralgia.

Rosa Elena Páez - paezbenitez@hotmail.com

INTRODUCCIÓN

El ganglio esfenopalatino (GE), también llamado pterigopalatino o ganglio de Meckel, es un importante conglomerado de neuronas y fibras nerviosas, situado en la parte ántero-medial de la cara, en la profundidad de la fosa pterigopalatina o esfenopalatina (1-4), por debajo del seno esfenoidal, por detrás del seno maxilar y del extremo posterior (vértice) del cornete medio y de la mucosa nasal. (1-4)

El GE es considerado como un verdadero nudo vial, (1) donde confluyen fibras nerviosas sensitivas, simpáticas y parasimpáticas. La mayoría de los autores reconocen al GE como el responsable de la inervación secretomotora de la región nasal, lagrimal y del paladar blando.

Desde el comienzo del siglo XX, el GE ha sido involucrado en la génesis del dolor facial, de ciertos tipos de cefaleas y de dolores que alcanzaban la parte baja del cuello y podían extenderse a la espalda, acompañados de síntomas parasimpáticos (lagrimeo, rinorrea, congestión nasal). (5)

En 1931 Charlin (6) describió un síndrome caracterizado por dolor intenso de aparición brusca en el ángulo interno del ojo, la raíz y el ala de la nariz, que se acompañaba de síntomas parasimpáticos. Charlin interpretó que la congestión mucosa naso-sinusoidal ocasionaba irritación del nervio nasal (rama del oftálmico de Willis), produciendo dicha sintomatología. Un año después, Vail (7) describió la neuralgia del nervio vidiano (de características similares), interpretando que la irritación del nervio vidiano se debía a sinusitis esfenoidal.

En las últimas décadas, diversos autores han relacionado al ganglio esfenopalatino con las algias faciales: en 1995 Peterson: Schames J.; Schames M. (8); en 1996 Maizels M.; Scott B.; Cohen W. (9); Manahan A.; Maleska M.; Malone P(10) y en 1997 Ryan R. y Facer G. (11), Sanders M. y Zuurmond W. (12).

De la revisión bibliográfica mencionada se desprende que la mayoría de los dolores faciales y muchas cefaleas son producidas por “irritación” del GE o algunas de sus aferencias.

Considerando que dicha “irritación” nerviosa podría ser secundaria a enfermedades sinusales; nosotros realizamos este estudio anatómico para contribuir al conocimiento de la génesis de dichos dolores y favorecer su tratamiento (12-15), ya que estos síntomas son sumamente desagradables e invalidantes, para quienes la padecen

MATERIAL Y MÉTODOS

1- Tipo de estudio: Se realizó un estudio descriptivo observacional en 30 especimenes cadavéricos adultos de ambos sexos, fijados en formol al 10% y ácido fénico al 40%,

2- Técnicas de disección clásica: abordaje por las fosas nasales.

3- La documentación fue fotográfica.

4- Lupas 5x para disección.

5- Instrumental quirúrgico de macro y microcirugía.

TÉCNICAS DE DISECCIÓN

Las cabezas fueron seccionadas en el plano para-sagital pasando inmediatamente por fuera del tabique nasal. (Fig. 1).

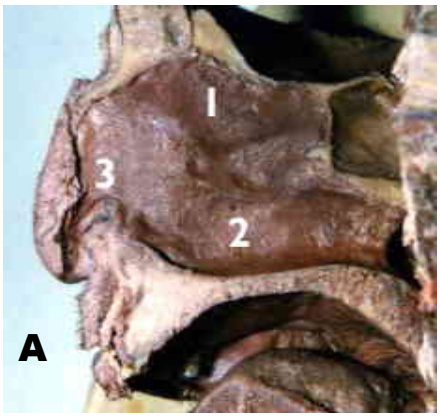

Fig. 1. Referencias: 1 - Lámina perpendicular del etmoides. 2 - Vómer. 3 - Cartílago del tabique nasal

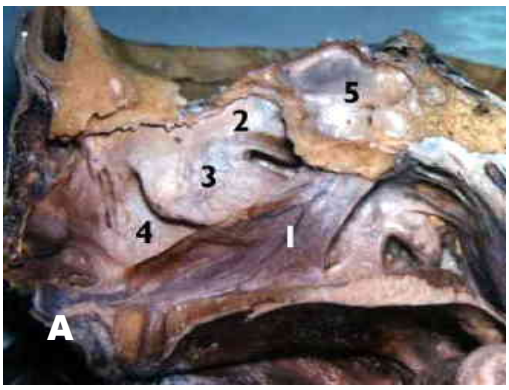

Luego se procedió a la resección del tabique nasal para poder abordar la pared externa de las fosas nasales. (Fig. 2)

Fig. 2. Referencias: 1 -Tabique nasal. 2 - Cornete superior. 3 - Cornete medio. 4 - Cornete inferior. 5 - Seno esfenoidal

Una vez identificado el cornete medio en su extremo posterior, fue seccionado para permitir la observación directa de la porción superior de la apófisis perpendicular del palatino. A continuación se procedió a tallar dicha apófisis en dirección ascendente hasta alcanzar al GE. De esta manera, comprobamos que el ganglio esta situado en el extremo posterior de la apófisis perpendicular del hueso palatino. Seguidamente se procedió a analizar minuciosamente sus relaciones más importantes (fig. 3).

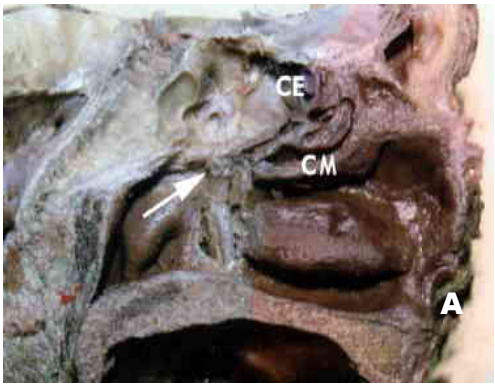

Fig. 3. Referencias: CE - Celdillas etmoidales posteriores. CM - Cornete medio. Flecha - Ganglio esfenopalatino.

En la figura 4, se observa al seno esfenoidal seccionado con el objeto de evidenciar la relación anatómica de éste con el GE (fig. 4).

Fig. 4. Referencias: SF - seno frontal. SE - seno esfenoidal. Flecha - ganglio esfenopalatino.

En el paso siguiente, se procedió al tallado de una ventana en la pared del seno esfenoidal para observar al nervio maxilar superior (rama sensitiva del trigémino) y a sus filetes aferentes para el GE (fig. 5).

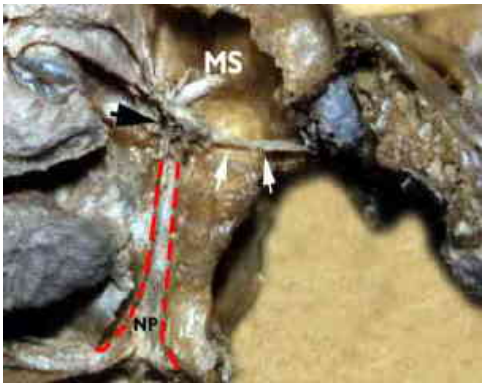

Fig. 5. Referencias: MS - nervio maxilar superior. Flechas blancas - nervio vidiano. Líneas entrecortadas - nervios palatinos (NP). Flecha negra ganglio esfenopàlatino

La figura siguiente (fig. 6) muestra la extirpación de los extremos posteriores de los cornetes medio y superior y su relación con el GE.

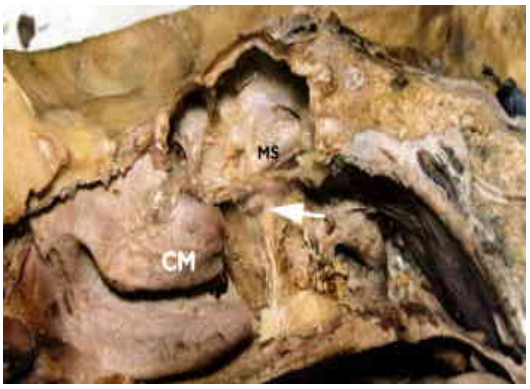

Fig. 6. Referencias: CM - cornete medio. MS -nervio maxilar superior. Flecha -ganglio esfenopalatino.

Finalmente, se realizó la extirpación completa de los cornetes medio y superior para exponer mejor al GE y a su importante y estrecha relación con el seno maxilar y con las celdillas Etmoidales posteriores (Fig. 7).

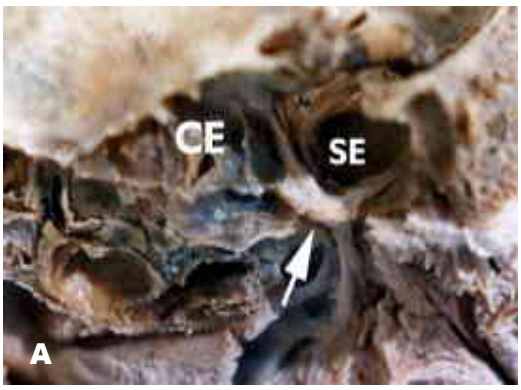

Fig. 7. Referencias: CE - celdillas etmoidales. SE -seno esfenoidal. Flecha - ganglio esfenopalatino

RESULTADOS

El análisis del presente trabajo, nos permite afirmar referente a:

I- SITUACIÓN DEL GE

El GE fue encontrado en el 100% de las disecciones. Siempre estuvo ubicado en el extremo póstero-superior de la fosa pterigopalatina.

II- RELACIONES

El GE se encuentra:

- Detrás del seno maxilar, previa interposición del cornete medio y de la mucosa nasal.
- Detrás y debajo de las celdillas etmoidales posteriores, previa interposición del cornete superior y la mucosa nasal.
- Inmediatamente por debajo del seno esfenoidal y del nervio maxilar superior (2° rama del nervio trigémino).
- Debajo de la mucosa lateral nasal, cubierto por una delgada capa lipídica.
- Inmediatamente por delante del canal vidiano y detrás del cornete medio.

El GE es una estructura nerviosa normal ubicada en el extremo póstero-superior de la fosa pterigopalatina. Presenta fibras aferentes sensitivas provenientes del nervio maxilar superior del trigémino, simpáticas y parasimpáticos vehiculizadas por el nervio vidiano. Sus fibras eferentes se dirigen a la mucosa nasal, faríngea y del paladar blando y a las glándulas lagrimales llevando impulsos simpáticos y parasimpáticos.

Tanto el GE como sus aferencias y eferencias tienen una importante relación anatómica con los senos esfenoidal, etmoidal y maxilar.

Esta especial relación anatómica entre las estructuras nerviosas y las cavidades neumáticas, junto al hecho de que ambas están recubiertas por la misma mucosa nasal, nos permiten inferir que el GE y sus ramas pueden ser afectadas en casos de sinusitis, tumores, hemorragias intrasinusales, etc., de modo que el GE puede irritarse y actuar en la génesis del dolor facial y de los síntomas vegetativos asociados. También ciertas cefaleas y cervicalgias podrían tener como factores causales algunas de las patologías enunciadas.

La relación del GE con las celdillas etmoidales posteriores no es tan directa, por lo que la consideramos una relación de tipo “mediata”.

DISCUSIÓN

Todos los autores consultados aceptan que el ganglio esfenopalatino es una estructura nerviosa normal ubicada en el extremo póstero-superior de la fosa pterigopalatina, al que reconocen como centro distribuidor de prolongaciones neuronales con múltiples conexiones. A el llegan fibras simpáticas, parasimpáticas, sensitivas (1-3) y gustativas (1) , observando estas conexiones es oportuno compararlo con un nudo vial a partir del cual se distribuyen fibras destinadas a la mucosa nasal, velo del paladar, faringe y glándula lagrimal con acción vasodilatadora y secretora.

Las relaciones que el ganglio esfenopalatino adquiere con los senos esfenoidal y maxilar es aceptado unánimemente por todos los autores. Nosotros hemos prestado especial atención a la proximidad del ganglio con las celdillas etmoidales posteriores. No hemos encontrado en la bibliografía datos referentes a la relación que el ganglio adquiere con ellas. Por nuestra parte esta relación fue observada en todos los especimenes cuando el cornete superior fue reclinado o seccionado

Observando estas relaciones coincidimos con las observaciones de autores como Charlin, Vail (6-7) y otros (8, 10, 11, 13) en considerar como posible causa etiológicas a las sinusitis en el rol de disparador de la irritación del ganglio easfenopalatino y de sus ramos, en especial los ramos nasales, actuando de esta manera en la génesis del dolor facial y de los síntomas vegetativos asociados.

REFERENCIAS BIBLIOGRÁFICAS

1- Willians, P, Warwick, R. Gray Anatomía. Edit Churchil- Livington, 1992 3º Ed. Tomo II, p. 994, 1167-1170, 1172, 1177, 1179- 1181, 1231, 1250.

2- Moore KL, Dalley A. Anatomía con orientación clínica. Ed. 4ª. Ed. Médica Panamericana. 2002. p 689 y 780.

3- Latarjet-Ruiz Liard. Anatomía Humana 2004 Ed. 4, Ed. Médica Panamericana. p312.

4- Rouviere H, Delmas A. Anatomía humana: descriptiva, topográfica y funcional. 10º Ed. Edit. Masson SA París, Francia. 1999 Tomo I. p 251 y 288.

5- Sluder G. Etiology, diagnosis, pronosis and treatment of sphenopalatine ganglion neuralgia. JAMA; Citado por Prades J en: Microcirugía endonasal de la fosa pterigomaxilar y del meato medio. 1979. p 74.

6- Charlin L. Citado por Predes P. en Microcirugía endonasal de la fosa pterigomaxilar y del meato medio. Ed. Salvat. Barcelona, 1979. p 32.

7- Vail HH.. Vidian neuralgia from disease of the sphenoidal sinus: report of a case. Arch Surg 1929. Citado por: Prades J en: Microcirugía endonasal de la fosa pterigomaxilar y del meato medio. Ed. Salvat. Barcelona. 1979.

8- Peterson J, Schames J, Schames M, et al.. Sphenopalatine ganglion block: A safe and easy method for the management of orofacial pain. 1995 13: 177-181.

9- Maizels M, Scott B, Cohen W, Chen W. Intranasal lidocaine for Treatment of migraine: a randomized, double-blind, controlled trial. JAMA; 1996 276: 319-321.

10- Manahan A, Maleska M, Malone P. Sphenopalatine ganglion block relieves symptoms of trigeminal neuralgia: A case report. Nebraska Med J; 1996 81: 306-309.

11- Ryan R & Facer G. Sphenopalatine ganglion neuralgia and Cluster headache: Comparisons, contrasts, and treatment. Headache; 1997 17: 7-8.

12-.Sanders M, Zuumond WW. Efficacy of sphenopalatino ganglion blockade in 66 patients suffering form cluster headache: a 12- to 70-month follow-up evalluation. J Neurosurg; 1997 87: 876-880.

13- Millas De Dia. Neurolysis de los ganglios de Trigeminal y de Sphenopalatine. Practica del Dolor. Ed. Blackwell-Synergy, 2001 2° Ed, Vol 1, pp 171.

14- Ibarra E. Neuromudulacion del ganglio esfenopalatino para aliviar los síntomas de la cefalea en racimos. Reporte de un caso. Boletín El Dolor 2007 46 (16): 12-18.

15- Olszewska-Ziaber A, Ziaber J, Rysz J. Atypical facial pains—sluder's neuralgia—local treatment of the sphenopalatine ganglion with phenol—case report] Otolaryngol Pol. 2007; 61(3):319-321.

ANATOMÍA CLÍNICA DEL PIE PLANO

CLINICAL ANATOMY OF THE FLAT FOOT

Sánchez Carpio Carlos; Moya Encinas Norah; Villegas Néstor; Páez Rosa
Cátedra de Anatomía Normal – Facultad de Ciencias Médicas – Universidad Nacional de Córdoba
Chubut 419 – Córdoba – Argentina – 5000.

RESUMEN

El objetivo del presente trabajo pretende corroborar la existencia de variedades anatómicas que favorecen la laxitud del tendón del músculo tibial posterior encargado de mantener el arco interno del pie provocando así un aplanamiento del mismo, conformando el pie plano del adulto.

La debilidad del arco interno de la bóveda plantar del pie puede ser originada por causas congénitas o adquiridas, dentro de las que podemos citar la laxitud tendinosa y la presencia de huesos supernumerarios. Este arco interno está conformado por una parte ósea; Calcáneo, astrágalo, escafoides, los tres cuneiformes y los tres primeros metatarsianos con sus respectivas falanges y por una parte tendinosa constituida por tendón del músculo tibial posterior.

Materiales y Método: hemos utilizado para este estudio 16 piezas anatómicas en formol al 10 %, 8 mujeres y 8 hombres con edades que oscilaron entre los 50 y 60 años, tomadas al azar, disecadas con instrumental clásico de disección pertenecientes a la Cátedra de Anatomía Normal. El estudio comparativo se realizó con veinte pacientes con diagnóstico previo de pie plano, 14 del sexo femenino y 6 del sexo masculino, con edades que oscilaron entre los 40 y 70 años que asistieron al Servicio de Flebología y Linfología del Hospital Nacional de Clínicas.

Resultados: los resultados obtenidos demostraron que del total de disecciones en; 62,50 % de los casos el tendón del músculo tibial posterior se insertaba de forma clásica, en el 31,25 % se observó que el tendón discurría por la cara interna y superior del escafoides y no por el borde inferior del mismo como es lo habitual. En un 6,25 % de los casos se encontró un hueso supernumerario escafoides accesorio (o tibial externo). La comparación anátomo-clínica arrojó que del 100% de pacientes con pie plano, el 70 % presentó clínica de disfunción del tibial posterior.

Conclusiones: los datos obtenidos confirman la presencia de variedades anatómicas que comprometen al músculo tibial posterior y que repercuten directamente en la incidencia del pie plano del adulto, una patología que es de considerable frecuencia en nuestro medio y de asidua consulta médica.

Palabras clave: Pie plano- anatomía clínica- Músculo Tibial Posterior.

SUMMARY

The objective of the present work tries to corroborate the existence of anatomical varieties that encourage laxity in the tendon responsible for maintaining the arch of the foot causing a flattening of the same, forming the adult flatfoot.-

The weakness of the internal arc of the plantar vault of the foot can be originated by congenital or acquired causes, within which we can cite the tendon laxity and the presence of supernumerary bones. This inner arc consists of a bony part; Calcaneous, talus, navicular, the three cuneiforms and the first three metatarsals their phalanxes and one part consisting of tendon of tibialis posterior tendon.-

Materials and Method: we used for this study 16 anatomical parts 10% formaldehyde, 8 female and 8 male, aged ranging between 50 and 60, taken at random, stuffed with classic instrumental dissection belonging to the chair of normal anatomy and comparative study with twenty patients with a previous diagnosis of flat foot, 14 females and 6 males with ages ranging from 40 and 70 who attended the service Phlebology and Lymph logy National Clinical Hospital.

Results: the results showed that of all dissections in; 62.50% of the cases the tendon of tibialis posterior was inserted in a classic, 31.25% in the tendon was noted that flowed through the inside and top of the scaphoid and not

Dr. Sánchez Carpio Carlos - carlossanchezcarpio@yahoo.com.ar

by the bottom edge as usual. and 6.25% was found for the presence of an accessory navicular bone supernumerary (or tibia). Anatomic-clinical comparisons daring that 100% of patients with flat feet, 70% clinical accuse posterior tibial dysfunction.

Conclusions: the data obtained allow us confirm the existence of anatomical varieties which compromise the posterior tibial muscle and affecting the incidence adult flat foot, a condition which is of considerable frequency in our diligent and medical consultation.

Keywords: Foot flat- clinical anatomy- muscle posterior tibial.

INTRODUCCION

El pie es parte del sistema músculo-esquelético que recibe y distribuye el peso del cuerpo al caminar o correr (1). Está compuesto por 26 huesos interconectados por 30 articulaciones unidas por ligamentos y capsulas articulares, incluyendo los músculos y tendones que envuelven al pie. Anatómicamente podemos dividir el esqueleto del pie en: tarso, metatarso y falanges. Mientras que a los fines clínico-patológicos (2) lo dividimos en tres partes:

· La parte posterior del pie: astrágalo y calcáneo
· La parte media del pie: navicular, cuboides y huesos cuneiformes
· El antepié: metatarsianos y falanges

Es útil considerar que el pie apoya en un trípode de sustentación de Haller, constituido atrás por la tuberosidad del calcáneo, hacia delante y adentro, la cabeza del primer metatarsiano y adelante y afuera la cabeza del quinto metatarsiano. (3) De esta manera quedan constituidos los arcos longitudinales lateral y medial además del arco transverso anterior, que se agregan a la capacidad de soporte de peso y la resistencia del pie. De éstos el más relevante es el arco longitudinal medial, que está conformado por una parte ósea: calcáneo, astrágalo, escafoides, los tres cuneiformes y los tres primeros metatarsianos con sus respectivas falanges y por una parte tendinosa constituida por tendón del músculo tibial posterior principal responsable de acentuar la bóveda plantar.

El pie plano adquirido del adulto es una entidad clínica frecuente (4). Se puede presentar como una progresión de un pie plano valgo congénito o como un pie plano unilateral de nueva aparición Aunque hay muchas causas de pie plano adquirido, la disfunción del tibial posterior ahora se reconoce como una de las causas más habituales. La disfunción de este tendón por sí misma tiene muchas etiologías potenciales entre las que se citan las variedades anatómicas en su inserción y/o recorrido. El músculo tibial posterior tradicionalmente, descienden por la región posterior de la pierna formando un largo tendón que se coloca por detrás del maléolo interno, rodeándolo de arriba hacia abajo y de atrás hacia adelante para alcanzar al hueso escafoides por su borde inferior e interno hasta el tubérculo escafoideo localizado en el extremo interno del hueso, enviando desde allí expansiones a los tres huesos cuneiformes y a la base de los metatarsianos II, III y IV.

Kulowski, en 1936 (5) fue el primero que describió la tenosinovitis del tendón tibial posterior. Casi veinte años más tarde, Fowler(6) definió el síndrome tibial posterior y publicó una serie de pacientes intervenidos de esta patología. En 1963, Williams (6) describió el tratamiento quirúrgico del tendón tibial posterior. En 1969, Kettelkamp y Alexander (7) publican la reparación de la rotura espontánea del tendón tibial posterior.

Muchos autores han descripto la naturaleza progresiva del pie plano adquirido que aparece como consecuencia de la disfunción del tendón posterior en un adulto, y han propuesto varias formas de tratamiento.

El presente trabajo evalúa la existencia de variedades anatómicas que podrían favorecen la laxitud del tendón del músculo tibial posterior encargado de mantener el arco interno del pie provocando así un aplanamiento del mismo, conformando el pie plano del adulto.

Los conocimientos anatómicos están dirigidos a lograr un mayor y mejor conocimiento en:

* El recorrido y localización de las diferentes estructuras anatómicas que conforman la región plantar del pie,
* Las relaciones del músculo tibial posterior a nivel plantar con componentes vasculares, nerviosos y musculares además de sus posibles variedades anatómicas,
* Las características anatomo-clínicas en pacientes que padecen de pie plano,
* y aportar referentes anatómicos que puedan ser aplicados en el diagnóstico del pie plano.

MATERIAL Y METODOS

MATERIAL

El material anatómico utilizado para el presente estudio, procede de la Cátedra de Anatomía Normal, Facultad de Ciencias Médicas de la Universidad Nacional de Córdoba; 16 piezas anatómicas formoladas al 10 % 8 mujeres y 8 hombres de 50 a 60 años, (8 *pies masculinos:* 4 derechos y 4 izquierdos - 8 *pies femeninos:* 4 derechos y 4 izquierdos) Además se utilizó para el estudio comparativo anatomo-clínico la colaboración de 20 pacientes del Servicio de Flebología y Linfología del Hospital Nacional de Clínicas, con diagnóstico previo de pie plano (14 mujeres y 6 hombres) con edades entre los 40 y 70 años, a los que se les realizó examen físico para determinar afección del tibial posterior.

TÉCNICA DE DISECCIÓN

En las piezas cadavéricas se procedió a reclinar y quitar la piel y el tejido celular subcutáneo (8). Se localizó la aponeurosis superficial del pie y se delimitó el ligamento anular anterior con sus dos raíces superior e inferior. En el plano posterior reclinamos la aponeurosis tibial profunda donde localizamos los tres músculos del plano profundo (flexor común de los dedos por dentro, flexor propio del dedo gordo por afuera y tibial posterior en el centro) Separamos el músculo tibial posterior y continuamos el recorrido del tendón hasta llegar a la cara posterior del maleólo interno, donde discurre por dentro del ligamento anular anterior y termina insertándose en el tubérculo escafoides proyectándose hasta la cara inferior del primer cuneiforme. A partir de ahí, para poder visualizar sus expansiones, reclinamos la aponeurosis plantar interna y media, seccionamos transversalmente el flexor corto plantar y lo reclinamos, debajo de éste encontramos el músculo flexor común, su accesorio y los lumbricales. Una vez identificados procedimos a la sección de los mismos, para visualizar los abductores oblicuos y el transverso del dedo gordo. Al retirar estos últimos pudimos observar las expansiones del músculo tibial posterior, la más accesible de localizar envía fascículos al tercer cuneiforme y al III y IV metatarsianos (9). Otra expansión menos visible es la que envía al segundo cuneiforme y II metatarsiano.

RESULTADOS

Los resultados obtenidos en las disecciones cadavéricas fueron:

* 62,50 % de los casos (N= 10) el tendón del músculo tibial posterior se insertaba de forma clásica.(fig.Nº1)
* 31,25 % (N=5) se observó que el tendón discurría por la cara interna y superior del escafoides y no por el borde inferior del mismo como es lo habitual. Situación que favorece la insuficiencia funcional del tendón lo que contribuye posteriormente al aplanamiento del arco interno del pie(fig.Nº2)
* 6,25 % de los casos (N=1) se encontró la presencia de un hueso supernumerario escafoideo accesorio (o tibial externo).

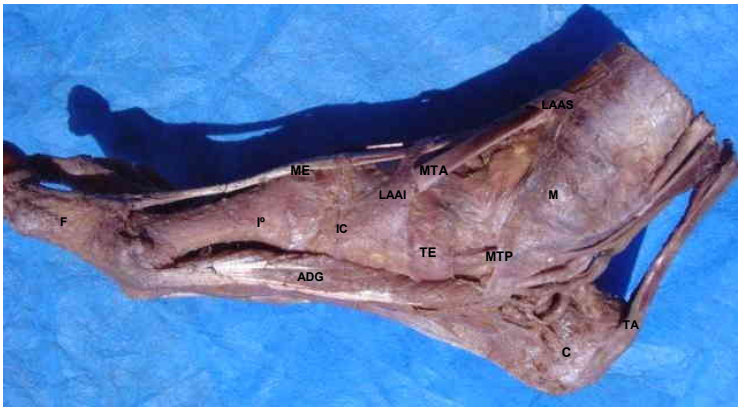

MTP - Músculo Tibial Posterior **MTA** - Músculo Tibial Anterior **ME** - Tendón del Músculo Extensor largo del dedo gordo
Iº - Iº Metatarsiano **TE** - Tubérculo Escafoideo **C** - Calcáneo **IC** – Primer Cuneiforme **F** – 1º Falange
M - Maleólo Interno Tibial **LAAS** - Ligamento Anular Anterior: rama Superior **LAAI** – Ligamento Anular Anterior: rama inferior
TA - Tendón de Aquiles **ADG** - Aductor del Dedo Gordo

Figura Nº1: Referencias anatómicas región lateral pie derecho, caso Nº 5

Se tomaron veinte pacientes al azar con diagnóstico previo de pie plano y se realizó una exploración física de los mismos; incluimos la inspección del calzado ya que si ha llevado los zapatos durante algún tiempo se observarán patrones anormales de desgaste en la parte interna de la suela. Se inició examinando el paciente en bipedestación

con las piernas, tobillos y pies desnudos para permitir observar la alineación del tendón de Aquiles, y la dirección del antepié y la ausencia del arco longitudinal interno (figura Nº3). Se encontró tumefacción asimétrica, abducción del antepié y solicitamos al paciente que se ponga de puntillas; la disfunción del tendón tibial posterior es aparente si hay inversión asimétrica o incompleta del retropié durante esta maniobra. Otro hallazgo más sensible y específico es la dificultad (o incapacidad) para ponerse de puntillas sobre un solo pie. Esta prueba se realiza con un pie en el aire y las manos ligeramente apoyadas en una superficie vertical (6). La inversión incompleta del talón, la dificultad o incapacidad para elevar el talón, y una sensación de debilidad son altamente sugerentes de una disfunción del tendón tibial posterior. Los pacientes también pueden manifestar dolor medialmente a lo largo del trayecto del tendón mientras efectúan esta maniobra. En ausencia de disfunción del tibial posterior, el individuo debería ser capaz de realizar fácilmente de cinco a diez elevaciones del talón apoyado sobre una sola extremidad.

Con el paciente sentado en la mesa de exploración palpamos el tendón. En pacientes con disfunción crónica, el tendón aumenta su grosor normal. Deben buscarse también inflamación y sensibilidad en los tejidos blandos. La sensibilidad a la palpación aparece en cualquier punto del trayecto del tendón hasta su inserción en el escafoides.

En nuestra experiencia, el 70% de los pacientes examinados (10 mujeres y 4 hombres) demostraron signos de insuficiencia del tendón del tibial posterior. Esto nos permite comprobar que muchos de los casos de pie plano que consultan son debidos a esta disfuncionalidad.

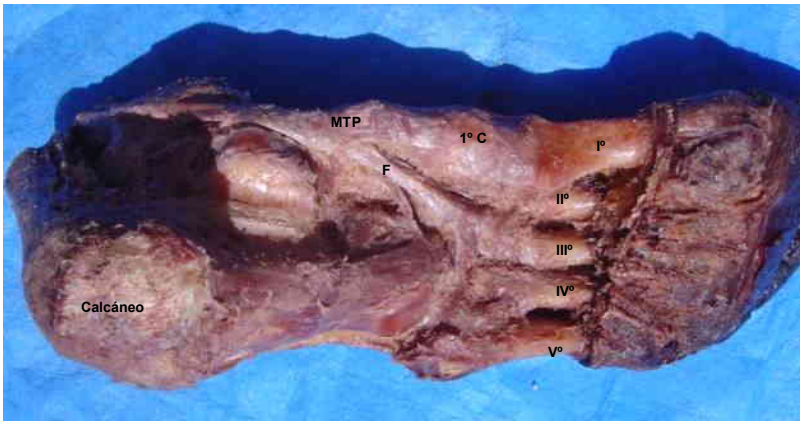

Figura Nº2: Referencias anatómicas región plantar pie izquierdo, caso Nº 12

(MTP) Músculo Tibial Posterior, con su inserción en el tubérculo escafoideo del hueso escafoides y su prolongación al 1º cuneiforme (1ºC)

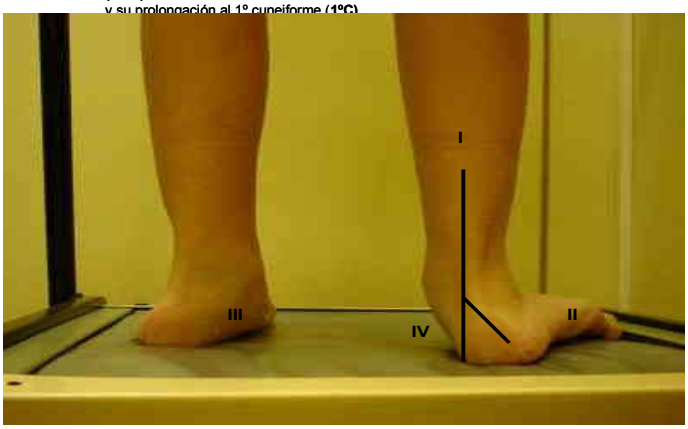

Figura Nº3: Signos característicos del pie plano

I - Lateralización del eje de inserción del tendón de Aquiles
II - Abducción del antepié "Signo de muchos dedos"
III - Perdida del arco longitudinal interno
IV - Retropié en Valgo con descenso del Astrágalo

DISCUSION

El pie plano del Adulto es un entidad de frecuente consulta aunque en sus estadios iniciales no constituye una prioridad de tratamiento en nuestro medio, esta indiferencia con que se trata esta lesión repercute a con el tiempo con las clásicas deformaciones del pie que luego constituyen un serio problema para el paciente como así también para el inicio del tratamiento

Según P. Parra Téllez (6). En estadios avanzados el paciente se presenta con dolor en la parte medial del pie, fatiga, valgo del talón, aplanamiento del arco interno, mediopié en abducción y aducción del antepié, limitación de los arcos de movilidad de inversión y supinación del pie, así como sensación de debilidad. Es generalmente un proceso asimétrico, el pie afectado puede llegar a mostrar una deformidad exagerada con una gran prominencia del arco interno, al plantoscopio se observa el signo de "muchos dedos". Afecta más en mujeres que a hombres, 3:1, y generalmente a mayores de 40 años. El sobrepeso es un factor de riesgo importante, en nuestro trabajo corroboramos estos datos, obtenidos de los pacientes observados en el nuestro servicio.

Johnson y Strom(10) describen cuatro estadios; los cuales permitirán posteriormente determinar el tratamiento más adecuado:

- Estadio I. Fase de tendinitis con tumefacción local a nivel de la inserción del tibial posterior y su trayecto es doloroso a la palpación (tendón intacto).
- Estadio II. Tendinosis con elongación del tibial posterior, dolor, metatarsalgia, valgo del talón y eventualmente hallux valgus. Se presenta pie plano valgo y pronado corregible en forma pasiva.
- Estadio III. Tibial posterior roto y tejido óseo afectado, valgo severo del retropié y un antepié aducto. La subastragalina presenta artrosis y deformidad rígida.
- Estadio IV. Caída del arco longitudinal irreductible, valgo del retropié, colapso del astrágalo con cambios degenerativos de la subastragalina, de la articulación astragaloescafoidea y la articulación del tobillo está involucrada.

Podemos concluir que los datos obtenidos con el presente trabajo nos permiten corroborar la existencia de variedades anatómicas que repercuten en la incidencia del pie plano del adulto, una patología de considerable frecuencia en nuestro medio. Por lo tanto es importante el diagnóstico precoz de esta patología y el reconocimiento dentro de las posibles causas de la disfunción del músculo tibial posterior. La historia natural progresiva de la enfermedad puede derivar en alteraciones estructurales importantes e irreversibles del pie, que sin el debido tratamiento preventivo pueden trascender en una grave disfunción motriz. Actualmente existen tratamientos efectivos para todos los estadios de la enfermedad (ortopédico y/o quirúrgico) y puede aplicarse el tratamiento más conveniente después de identificar el estadio. Es importante tener en cuenta que el diagnóstico de la disfunción del tibial posterior sigue siendo netamente clínico.

Aunque han hecho grandes progresos en la comprensión, diagnóstico y tratamiento de la disfunción del tendón tibial posterior, quedan muchas preguntas sin responder y persiste gran controversia. El hecho de disponer de un tratamiento efectivo aumenta la importancia de reconocer la enfermedad en el momento de su presentación, identificando su fase, y mantenerse familiarizados con los tratamientos conservadores y quirúrgicos vigentes.

REFERENCIAS BIBLIOGRÁFICAS

1. *Latarjet, M. Ruiz Liard, A.: Anatomía Humana, Ed. Panamericana, Buenos Aires 1992. p.867.*
2. *Moore, Y. Agur, A.: Fundamentos de Anatomía, Ed. Panamericana, Buenos Aires 2003, p.400.*
3. *Ramos Vertiz, J.R.: Traumatología y Ortopedia, Ed. Ergon, Buenos Aires 1982, p.988.*
4. *Deland J. Adult-acquired flatfoot deformity; Am Acad Orthop Surg.2008; 16: 399-406*
5. *Parra Tellez, P.: Manejo de la disfunción del Tibial Posterior; Medigraphic Artemisa, 2006; 2: 278-284*
6. *Pomeroy, G.C.; Pike, R.H.; Beals,T.C.; Manoli,A.: Acquired flatfoot in adults due to dysfunction of the posterior tibial tendon. J. Bone Joint Surg., 1999, 81-A: 1173-1182,*
7. *Kettelkamp D.B. and Alexander H.H; Spontaneous rupture of the posterior tibial tendon; J.Bone Joint Surg Am. 1969; 51:759-764.*
8. *Williams: Anatomía de Gray, Ed. Elsevier, Mexico 2004, p1253.*
9. *Testut L. Latarjet, A: Tratado de Anatomía Humana, Ed. Salvat, Buenos Aires 1984,p1171.*
10. *Johnson K.A, Strom DE. Tibialis posterior tendon dysfunction. Clin Orthop Relat Res 1989; 239:196-206.*

GRUPOS GANGLIONARES AXILARES, SU CORRELACION ANATOMO-QUIRURGICA Y LA BIOPSIA DEL LINFONODO CENTINELA EN EL CÁNCER DE MAMA

AXILLARY LYMPH NODE GROUPS: ITS ANATOMIC-SURGICAL CORRELATION WITH THE SENTINEL NODE BIOPSY IN BREAST CANCER

Mariconde JM; Jáuregui E.
Cátedra de Anatomía Normal. Facultad de Ciencias Médicas. Universidad Nacional de Córdoba.
Instituto Modelo de Ginecología (IMGO). Córdoba. Argentina.

RESUMEN

Introducción: en el cáncer de mama, la linfadenectomía axilar es una intervención estadificatoria que produce morbilidad postoperatoria de hasta un 40 % de los casos.

El tener un vasto conocimiento de la localización precisa de los grupos ganglionares, facilita la biopsia del linfonodo centinela, logrando con esto una correcta estadificación disminuyendo así la morbilidad.

Materiales y Métodos: disección de 7 cadáveres formolados. Se utilizó técnica de disección axilar clásica. En cirugía, correlato anatómico de la biopsia del linfonodo centinela en cáncer de mama, marcación con azul patente.

Resultados: se demostró la ubicación de los ganglios axilares y sus relaciones:

grupo subclavicular, central, lateral, mamario externo y de la vena axilar. Según la clasificación quirúrgica, los niveles se conforman de acuerdo al músculo pectoral menor:

Nivel I: grupos subescapular, mamario externo y lateral, situados por fuera del borde inferior del músculo pectoral menor.

Nivel II: grupo central, situado por detrás de músculo pectoral menor.

Nivel III: grupo apical situado por dentro o arriba del borde superior del músculo pectoral menor

Conclusiones: se identificaron los grupos linfáticos axilares en disección, corroboradas con las relaciones anatómicas observadas en el acto quirúrgico. Se considera fundamental el acabado conocimiento anatomo-quirúrgico axilar para lograr intervenciones más seguras y que logren preservar estructuras relevantes.

Palabras Clave: cáncer de mama, linfonodo centinela, biopsia.

SUMMARY

Introduction: in breast cancer, axillary lymphadenectomy is an intervention that produces postoperative morbidity up to 40% of cases. Having a vast knowledge of the exact location of nodal groups, facilitates sentinel node biopsy, obtaining with this a correct staging thus reducing morbidity.

Materials and Methods: dissection of 7 bodies in formalin. We used classical technique of axillary dissection. In surgery, the anatomical correlate of the sentinel node biopsy in breast cancer, located with blue dial.

Results: showed the location of the axillary nodes and their relationships:

subclavicular group, central, lateral, external breast and axillary vein. According to the surgical classification, the levels according to pectoralis minor, were:

Level I: subscapular group, external and lateral breast, located outside the lower border of pectoralis minor.

Level II: core group, located behind the pectoralis minor muscle.

Level III: apical group situated at or above the upper border of pectoralis minor

Conclusions: We identified the axillary nodes dissection groups, supported by the anatomical relationships observed during surgery. We conclude that the anatomical knowledge es considered essential for surgical interventions to achieve more secure and preserve relevant structures.

Keywords: breast cancer, sentinel node, biopsy.

Esteban Jáuregui - estebanjauregui@hotmail.com

INTRODUCCIÓN

La linfadenectomía axilar como parte del tratamiento del cáncer de mama es una técnica quirúrgica avalada por la bibliografía internacional. (1)

Sin embargo, en casos de linfonodos no afectados por la enfermedad, el vaciamiento axilar es solamente estadificatorio-diagnóstico. Como es bien conocido, la afectación linfática se relaciona con diferentes factores: tamaño tumoral, invasión vasculo-linfática y el ahora establecido perfil molecular del tumor. En cuanto al tamaño tumoral, la afectación linfonodal en tumores de menos de 1 cm se sitúa entre 10-20% y supera el 60% cuando la lesión es mayor de 5 cms (1-2).

Según la clasificación anatómica de los linfonodos axilares, éstos se dividen en cinco grupos: subclavicular o apical, central, lateral, subescapular y mamario externo. En cuanto a la clasificación quirúrgica de Berg, los mismos se agrupan en I nivel (debajo del pectoral menor), II nivel (detrás del pectoral menor) y III nivel (por arriba del pectoral menor).

Se debe tener en cuenta que la linfadenectomía axilar es una intervención quirúrgica no exento de morbilidad, con aparición de linfedema, neuropatía, o complicaciones vasculares intraoperatorias (3-4).

A su vez, la frecuencia de aparición de estas complicaciones, se relaciona con la extensión de la linfadenectomía (I, II y III niveles) y los tratamientos complementarios (radioterapia), motivo por el cual han surgido diferentes posturas con respecto a la extensión de la misma.

Se ha descripto un índice de un 40% de falsos negativos en el vaciamiento axilar del I nivel o el muestreo axilar. Es por ello que con la introducción de la técnica del linfonodo centinela se puede arribar a un diagnóstico certero del status linfático en el cáncer de mama.

Se define como "linfonodo centinela" al primer linfonodo de la región que recibe la linfa de la zona donde asienta el tumor primario, es decir el primero en recibir las metástasis del tumor primario.

Para localizar este linfonodo, que en realidad pueden ser hasta 3 o 4, se han utilizado dos métodos primordiales: un coloide radioactivo (Tc 99) y un colorante vital (azul patente) que se elimina por vía linfática. Morton y col fueron los primeros en utilizar esta técnica para el estudio de la diseminación linfática en pacientes con melanoma. (3) Con posterioridad, Alex y Krag introdujeron la localización del centinela inoculando radioisótopos, inmediatamente antes de la intervención, en las proximidades del tumor y utilizando un detector Gamma en el intraoperatorio. (3) En 1993, Krag y col presentaron el primer estudio del centinela axilar, utilizando radiocoloides. (3) Posteriormente Giuliano y col publican sus resultados utilizando colorantes, y en 1996 Albertini y col presentan el primer trabajo de linfadenectomía axilar combinando los dos métodos de localización (5-6), consiguiendo de esta forma una mejoría de los resultados.

Cabe consignar que la técnica se realizó desde un comienzo en casos de axila clínicamente negativa.

Uno de los temas que preocupa en la utilización de esta técnica es la existencia de falsos negativos, cuya cifra puede oscilar hasta un 12,5% de los pacientes con afección axilar comprobada.

Si consideramos el total de los casos estudiados, el índice de concordancia entre estado axilar y ganglio centinela se sitúa en el 97%. (7)

El objetivo del presente trabajo es identificar los grupos ganglionares axilares desde el punto de vista de vista anatómico, relacionándolos con la clasificación quirúrgica y con las demás estructuras de la región, teniendo en cuenta la ubicación anátomo-quirúrgica del linfonodo centinela.

MATERIALES Y METODOS

Se emplearon siete cadáveres de ambos sexos, formolados al 10%, cuyas edades oscilaron entre 50 y 70 años. Se utilizó soporte imagenológico de cirugía.

Se utilizaron para las disecciones, instrumental clásico y pintura acrílica amarilla, verde, azul y roja.

Se realizaron fotos tomadas con máquina de 35mm, sistema reflex con lentillas de aproximación flash y lámparas. Para la disección de la axila, se la abordó por la parte anterior, para lo cual se extendió el cadáver sobre el dorso y se colocó el brazo en abducción forzada para facilitar el reconocimiento de la base del hueco de la axila y sus paredes

Se realizó una incisión sobre la línea media a la mitad de la cara anterior del brazo, siguiendo luego hacia arriba por el surco deltopectoral. Este mismo corte se hace horizontal para seguir el borde posterior de la clavícula hasta la línea mediesternal, por donde desciende hasta el apéndice xifoides; y desde este último siguiendo el reborde costal hasta la línea medioaxilar.

Por último, se hizo un corte en sentido transversal que rodea el brazo a nivel del comienzo de la primera incisión. (8) A partir de allí se disecó el colgajo limitado por las incisiones antes descriptas; reclinándose conjuntamente piel y tejido celular subcutáneo y por otro lado la aponeurosis superficial del músculo pectoral mayor. Al levantar la aponeurosis, se realizó la sección del ligamento suspensorio de la axila. Continuando la incisión de dicha aponeurosis, se procedió a reclinar la porción antebraquial de la misma. Posteriormente se realizó la sección de los tendones de inserción braquial del músculo pectoral mayor y de los tendones de inserción superior del músculo pectoral menor (pared anterior de la axila).

Una vez expuesto el contenido axilar se comenzaron a identificar los distintos grupos ganglionares, incluyendo sus relaciones anatómicas.

En cirugía, la ubicación del linfonodo centinela dé la mama, la realizamos generalmente con azul patente inyectado en la subareola (plexo subareolar de Sappey) (9) siete minutos previo a la incisión axilar. Se realizó una incisión transversal de aproximadamente 3 cm a nivel de la inserción pilosa axilar, se disecó en profundidad, se realizó la apertura de la fascia clavipectoroaxilar y en ese momento se localizó o el linfonodo centinela marcado o aferentes linfáticos hacia el mismo.

RESULTADOS

Se demostró la ubicación de los ganglios axilares y sus relaciones:

Grupo subclavicular por detrás y por arriba del borde superior del pectoral menor en el interior del vértice de la axila a lo largo de la vena axilar.

Grupo central en el tejido adiposo axilar por detrás del músculo pectoral menor.

Grupo lateral por dentro o detrás de la vena axilar.

Grupo escapular a lo largo de la pared posterior de la axila a nivel del borde externo del omoplato en asociación con los vasos subescapulares entre los músculos redondo mayor y subescapular.

Grupo mamarios externo a lo largo del borde inferior del pectoral menor en asociación con los vasos mamarios externos que presenta dos subgrupos, uno superointerno situada a nivel de los espacios intercostales 2 y 3, y uno inferointerno a nivel de los espacios 4 y 5.

Según la clasificación que se realiza en cirugía, los niveles se conformarían de la siguiente manera, teniendo en cuenta la ubicación de los linfonodos con respecto al músculo pectoral menor:

Nivel I: grupos subescapular, mamario externo y lateral, situados por fuera del borde inferior del músculo pectoral menor.

Nivel II: grupo central, situado por detrás de músculo pectoral menor.

Nivel III: grupo apical situado por dentro o arriba del borde superior del músculo pectoral menor (Figura 1).

A su vez, se trazó un círculo de 2 cm de diámetro, tomando como centro el entrecruzamiento del segundo nervio intercostobraquial y los vasos mamarios externos, conocido como “perla de Cox”, que es donde se ubica el 89% de los linfonodos centinela mamarios. Habitualmente, se hallan 1 a 2 linfonodos en el área descripta en cirugía (7). (Figuras 2, 3, 4).

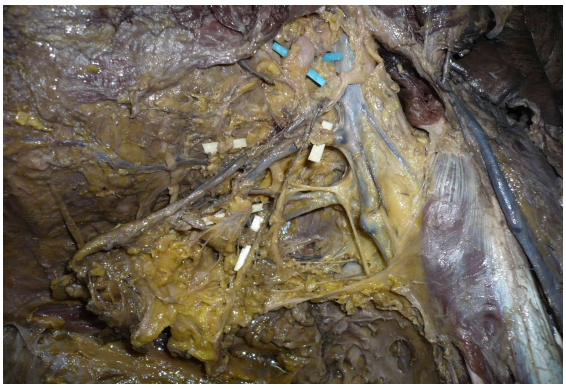

Figura 1: linfonodos del I y II nivel

Figura 2: inyección subareolar de azul patente

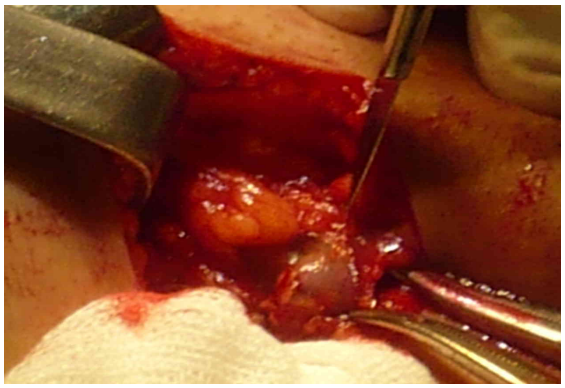

Figura 3: linfonodo centinela mamario

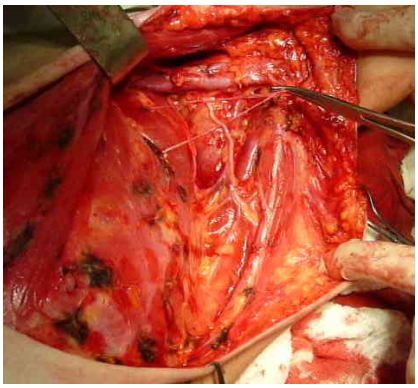

Figura 4:linfadenectomía clásica, 2º nervio intercostobraquial.

DISCUSIÓN

Luego de las disecciones realizadas se constató la importancia de la localización de los grupos linfáticos axilares para el correcto vaciamiento axilar.

También se lograron unificar criterios entre la clasificación quirúrgica y la anatómica.

Estos conocimientos son relevantes a la hora de realizar cirugías mínimamente invasivas, haciendo posible la conservación de estructuras vasculares y nerviosas (nervios intercostobraquiales, vasos mamarios externos).

En los casos estudiados hallamos un promedio de dos linfonodos en la denominada área de Cox, (7) la cual indicaría el linfonodo centinela anatómico aunque no por ello funcional, es decir que el concepto de linfonodo centinela no es un concepto anatómico estático, sino dinámico y anatomo-funcional de un tumor mamario primario maligno.

La glándula mamaria deriva embriológicamente del ectodermo y finalmente se desarrolla enteramente dentro de la fascia superficial de la piel.

El plexo linfático circumareolar se anastomosa en la superficie externa de la glándula con la red superficial de linfa cutánea de la piel que lo recubre, esta relación específica fue estudiada por Oelsner (10), quien describió cómo los vasos linfáticos cutáneos conectan los ganglios axilares y la glándula mamaria. Luego Rouvière (11) confirmó esta relación, quien señaló que la piel y los linfáticos de la mama se unen a menudo en el camino hacia la axila.

En cirugía, hemos constatado que la inyección circumareolar, identifica el linfonodo centinela de la mama y o de un tumor ubicado en cualquier cuadrante (8-11), estudios actuales han llegado a conclusiones similares.

Es decir que los vasos linfáticos del parénquima acompañan a los conductos galactóforos de manera centrípeta para desembocar en el plexo subareolar de Sappey, donde se produce la puesta en común de linfa de todas las partes de la mama (12-13).

Generalmente, dos grandes troncos linfáticos (vasa lymphatica mammaria magna) salen de la región areolar de curso superficial hacia la parte inferior de los linfonodos axilares. Contrariamente a la opinión ampliamente aceptada de Turner-Warwick y Haagensen, del plexo subareolar tiene una posición clave en el transporte de la linfa producida por la glándula mamaria todo hacia el primer filtro de los linfático axilar (14-15).

Esta disposición única del sistema linfático mamario, descripto originalmente por Sappey y Sorgius y posteriormente confirmada por muchos anatomistas, proporciona un sistema de transporte adecuado al importante flujo linfático que se produce durante la lactancia, manteniendo el equilibrio fisiológico (16-17), ruta inicial preferencial para la difusión de las células cancerosas, provenientes de cualquier cuadrante mamario, ya que estos émbolos tumorales son arrastrados pasivamente por la dirección del flujo linfático (18-19).

La inyección directa de colorantes y la linfocentellografía indirecta han demostrado que la mama no se puede dividir en segmentos funcionalmente independientes. Esto explica por qué la biopsia escisional en el cuadrante superoexterno previo a la biopsia de linfonodo centinela sólo puede reducir la tasa de detección, pero no necesariamente afecta la precisión de la biopsia del centinela, a menos que la escisión haya seccionado los dos troncos linfáticos principales y el agente de la orientación es desviado a un centinela alternativo.

Naturalmente que no se puede ignorar la existencia de vías de drenajes alternativos (mamaria interna, en cuadrantes internos), pero su importancia en la difusión inicial de cáncer de mama es claramente eclipsada por la vía axilar principal (19).

Estas vías accesorias, sin embargo, adquieren una importancia clínica una vez que la ruta principal de drenaje axilar, se ha obstruido.

La participación secuencial de los linfonodos axilares también ha quedado claramente demostrada en estudios clínicos. Sin embargo, las metástasis aisladas en los niveles superiores son muy infrecuentes, en ausencia de la enfermedad de nivel I.

Cuando un solo nodo contiene metástasis, está casi exclusivamente localizadas en la parte inferior de la axila, es decir nivel I de Berg (20-22).

Se concluye que en el presente trabajo, identificamos los grupos linfáticos axilares en reiteradas disecciones. A su vez corroboramos las relaciones anatómicas observadas en el acto quirúrgico.

Consideramos que es vital el acabado conocimiento anatomo-quirúrgico para lograr intervenciones más seguras y que logren preservar estructuras relevantes (intercostobraquiales, nervio de Charles Bell y del dorsal ancho). Recalcamos que el concepto de linfonodo centinela es anatómico, dinámico y funcional.

REFERENCIAS BIBLIOGRAFICAS

1. *Seidman JD, Schnaper LA, Aisner SC. Relationship of the size of the invasive component of the primary breast carcinoma to axillary lymph node metastasis. Cáncer 1995; 75: 65-71.*
2. *McGreen JM, Youmans R, Clingan F, Malnar K, Bellefeuille C, Berry B. The value of axillary dissection in T1 a breast cancer. Am J Surgery 1996; 172: 501-504.*
3. *Hansen N, Morrow M. Current status of axillary node dissection. In: Singletary SE, ed. Breast Cancer. New York: Springer -Verlag, 1999: 155-170. (Pollock RE, ed. M.D. Anderson solid tumor oncology series).*
4. *Sierra García A. Complicaciones de la cirugía de la mama. Cirugía Española 2001; 69: 211-216.*
5. *Krag D, Weaver D, Ashikaga T, Moffat F, Klimberg VS, Shriver C et al. The sentinel node in breast cancer, a multicenter validation study. N Engl J Med 1998; 339: 941-946.*
6. *Giuliano AE, Jones RC, Brennan M, Statman RR. Sentinel lymphadenectomy and breat cancer. J Clin Oncol 1997; 15: 2345-2350.*
7. *Cox CE, Pendas S, Cox JM, Joseph E, Shons AR, Yeatman T et al. Guidelines for sentinel node biopsy and lymphatic mapping of patients with breast cancer. Ann Surg 1998; 227: 645-653.*
8. *Hughes ESR. 17. Hughes ESR. El desarrollo de la glándula mamaria. The development of the mammary gland. Ann R Coll Surg Engl 1950; 6:99-119. Ann R Coll Surg Engl 1950; 6:99–119.*
9. *Grant RN, Tabah EJ, Adair FE. The surgical significance of the subareolar lymph plexus in cancer of the breast. Surgery 1953; 33:71–78.*
10. *Oelsner L. Anatomische Untersuchungen über die Lymphwege der Brust mit Bezug auf die Ausbreitung des Mammacarcinoms. Arch F Klin Chir 1901; 64:134–158.*
11. *Rouvière H. Anatomie des Lymphatiques de l'Homme. Paris: Masson; 1932.*

12. Kett K, Szilágyi K, Anga B. Using Sappey's anatomy for identifying sentinel lymph nodes in breast cancer [abstract]. Br J Surg 1998; 85 (suppl): 146.
13. Mertz L, Mathelin C, Chalabreysse L, et al. Sub-areolar injection of 99m Tc sulfur colloid for sentinel node identification in breast cancer. Médecine nucléaire 1998; 22:297-303.
14. Turner-Warwick RT. The lymphatics of the breast. Br J Surg 1959; 46:574-582.
15. Haagensen CD. 26. Haagensen CD. Lymphatics of the breast. En: Haagensen CD, Feind CR, Herter FP, et al, eds. The Lymphatics in Cancer. Philadelphia: WB Saunders; 1972: 300–398.
16. Sappey Ph-C. Traité d'Anatomie Descriptive. 2d ed. Paris: 1888.
17. Sorgius. Über die Lymphgefässe der weiblichen Brustdrüsse. Inaug Dissertat Strasbourg, 1880.
18. Oculta G, Arvy L. Remarques sur le lymphatique de drenaje de la glande mammaire humaine. Bol. de l'Assoc Anat 1973; 57:879-886.
19. Vendrell-Torné E, Setoain Quinquer-J, Doménech-Tonré FM. Study of normal mammary lymphatic drainage using radioactive isotopes. 1972; 13: 801–805.
20. Veronesi U, Cascinelli N, Bufalino R, et al. Risk of internal mammary lymph node metastases and its relevance on prognosis of breast cancer patients. Ann Surg 1983; 198:681–684.
21. Auchincloss H. Significance of location and number of axillary metastases in carcinoma of the breast: a justification for a conservative operation. Ann Surg 1963; 158:37–46.
22. Veronesi U, Luini A, Galimberti V, et al. Extent of metastatic axillary involvement in 1446 cases of breast cancer. Eur J Surg Oncol 1990; 16:127–133.

ORTOPEDIA - CIRUGÍAS - IMPLANTES

Implantes Mediterráneos s.r.l.

BIOMET®

PTM
Desafiando las limitaciones

Férulas-Almohadas-Prótesis-Colchones Antiescaras
Fajas Postoperatorias-Muletas-Andadores-Bastones-Sillas
Medias Terapéuticas-Sillas-Medias Terapéuticas-Plantillas
Prótesis - Traumatológicas-Descartables-Rehabilitación

Roma 595 - Bº General Paz - Córdoba - Tel./Fax: 4530950
Urgencias: 0351 - 156009114 / E-mail: i_mediterranea@yahoo.com.ar

ANATOMÍA DEL MANGUITO DE ROTADORES
ROTATOR CUFF ANATOMY

Diego Sánchez Carpio, Néstor Simondi
Cátedra de Anatomía Normal. Universidad Nacional de Córdoba.Córdoba - Argentina

RESUMEN

Introducción: en la región del hombro encontramos cuatro grupos musculares. Dentro del segundo grupo esta el manguito de rotadores.

Objetivo: resaltar la importancia del manguito rotador, su constitución, inserciones, ubicación y dirección.

Material y métodos: se utilizaron cincuenta hombros formolizados de la Cátedra de Anatomía Normal de la Facultad de Ciencias Médicas de la Universidad Nacional de Córdoba. Con disección clásica.

Resultados: la ubicación del manguito de rotadores en su totalidad fue por debajo del arco córaco-acromial. Encontramos las tres variantes anatómicas del acromion. Su constitución se puede describir como una estructura de cinco capas.

La orientación de las fibras y capas tienen relación con las lesiones del manguito rotador.

Conclusión: es importante el estudio anatómico detallado, en particular su constitución y la irrigación de la zona, en la patogénesis de estas lesiones y para la aplicación clínica e implementar la técnica quirúrgica más adecuada.

Palabras clave: anatomía, manguito rotador, hombro

SUMMARY

Introduction: in the region of the shoulder we find four muscular groups. Inside the second group the rotator cuff is located.

Objective: the objective of this work is to stand out of the same one, its constitution, inserts, location and direction.

Material and methods: fifty formalized shoulders of the class of Normal Anatomy of the Facultad de Ciencias Médicas of the Universidad Nacional de Córdoba were used. With classic dissection.

Results: the location of the rotators cuff is entirety under the coraco-acromial arch. We find the three anatomical variants of the acromion according to Neer. The constitution can describe like an structure of 5 layers.

The orientations of the fibers and layers have relationship with the lesions of the cuff rotator.

Conclusion: is important the detailed anatomical study, the irrigation and constitution in pathogenesis and for the clinical application and to implement the appropriate surgical technique.

Keywords: anatomy – cuff rotator – coraco-acromial arch.

INTRODUCCIÓN

Existen en la región del hombro veintiséis músculos que controlan la movilidad de esta articulación. Con fines anatómicos descriptivos se agrupan en cuatro territorios. El primero comprende los músculos escápulo-torácicos que controlan la movilidad de la escápula. El segundo, consta de los músculos estrictamente gleno-humerales, que funcionan a través de esta articulación. El tercero está formado por los músculos que atraviesan dos o más articulaciones y por último, cuarto grupo, los músculos que, si bien no tienen implicancia directa en el funcionamiento del hombro, constituyen reparos anatómicos importantes.

Dentro del segundo grupo encontramos el manguito de rotadores, motivo de nuestro estudio, por su importancia clínico-quirúrgica y la alta frecuencia de consultas médicas traumatológicas caracterizadas por dolor, debilidad, rigidez, inestabilidad y abrasión con crepitación del hombro afectado. Estos cuadros se estudian con técnicas de diagnóstico por imágenes como: radiografías simples, artrografías, ultrasonografías y resonancias magnéticas.

Diego Sánchez Carpio - dsanchezcarpio@hotmail.com

Posteriormente a ello el tratamiento a implementar puede ser: no quirúrgico o quirúrgico, según el diagnóstico definitivo. (1-2)

Para el tratamiento quirúrgico es esencial el conocimiento exhaustivo de la anatomía de esta región, fundamentalmente la constitución, inserciones, ubicación (3) y dirección del manguito de los rotadores.

Se plantea como objetivo de este trabajo resaltar lo antes enunciado para una correcta aplicación anátomo-clínico-quirúrgica en el momento de decidir la conducta terapéutica de estas patologías.

MATERIAL Y MÉTODOS

Para este estudio descriptivo se utilizaron cincuenta hombros sin distinción de edad ni sexo, excluyendo de la muestra a aquellos que presentaban anormalidades macroscópicas (tumoración, fracturas, etc.), formolizados de la Cátedra de Anatomía Normal de la Facultad de Ciencias Médicas de la Universidad Nacional de Córdoba.

Se realizó una disección clásica, desinsertando el músculo deltoides a nivel de la clavícula, exponiendo de esta forma el manguito de rotadores. Luego del primer análisis se desinsertó el mismo a nivel de troquíter, troquín y cápsula del húmero proximal (figura 1).

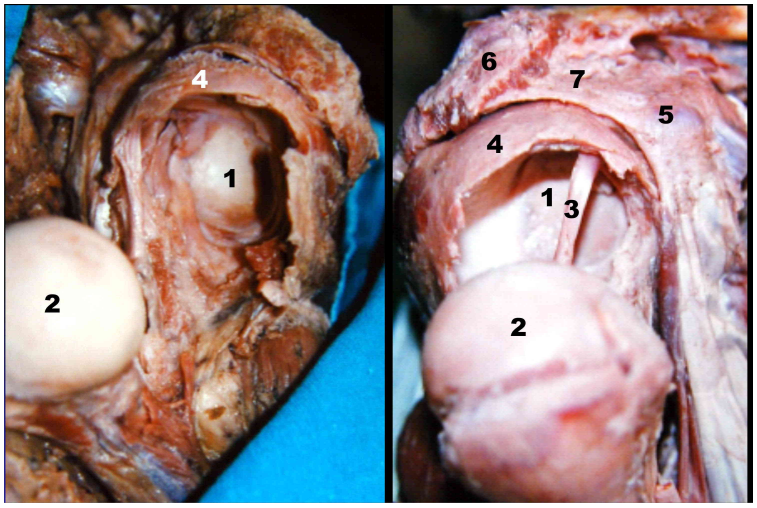

Figura 1: referencias anatómicas del manguito de rotadores – arco córaco-acromial. 1. Cavidad glenoidea. 2. Cabeza Humeral. 3. Téndon largo del bíceps. 4. Manguito rotador. 5. Apófisis coracoides. 6. Acromion. 7. Ligamento acromio coracoideo.

A continuación se estudió la constitución del manguito microscópicamente, variantes anatómicas de Neer (4-5) y su constitución como una estructura de 5 (cinco) capas (6-7)

RESULTADOS

Observamos que el 100% de los casos el manguito de rotadores se encuentra formado por el tendón del músculo sub-escapular (desde fosa sub-escapular al troquín), por el tendón del músculo supra-espinoso (desde la fosa supra-espinosa hasta la carilla superior del troquíter), infra-espinoso (desde fosa infra-espinosa hasta la carilla póstero-lateral del troquíter) y el tendón del redondo menor (desde el borde lateral de la escápula a la carilla inferior del troquíter) y en el intervalo de los rotadores (sub-escapular y supra-espinoso) se encuentra reforzado por el ligamento córaco-humeral.

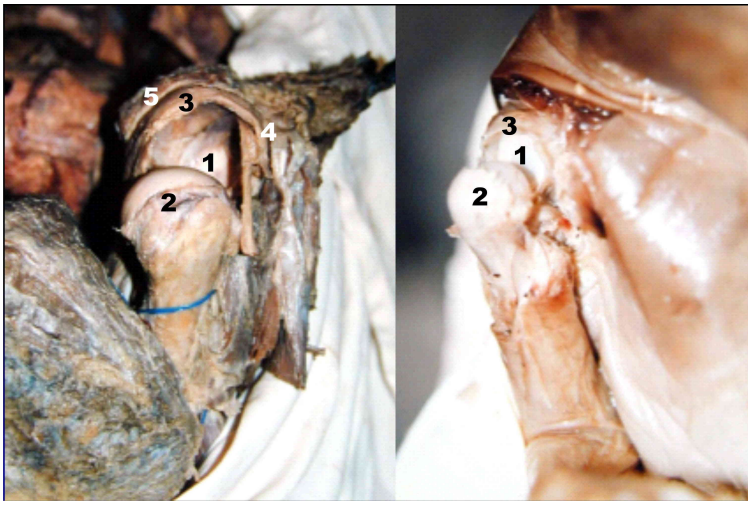

Figura 2: referencias anatómicas: ubicación del manguito de rotadores. 1. Cavidad glenoidea. 2. Cabeza Humeral. 3. Manguito rotador. 4. Apófisis coracoides. 5. Acromion.

La ubicación del manguito de rotadores, en el 100% de los casos, se encuentra por debajo del arco córaco-acromial formado por una parte ósea (el acromion y la apófisis coracoides) y una parte blanda (el ligamento córaco-acromial) (figura 3).

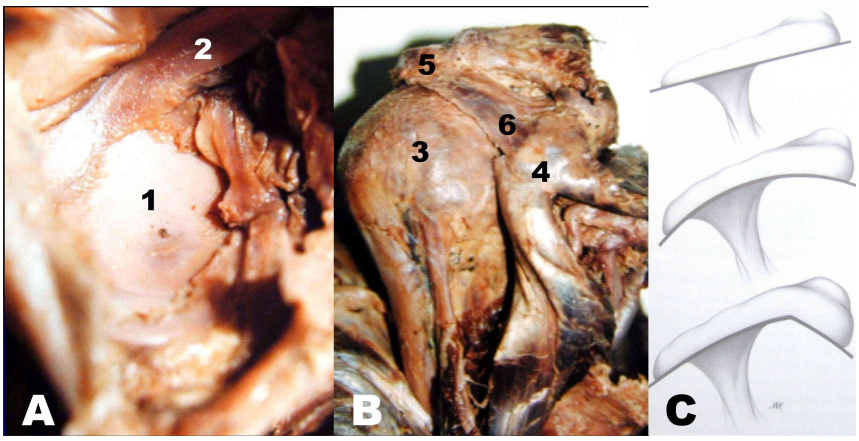

Figura 3: referencias anatómicas: variantes anatómicas del acromion. A y B: 1. Cavidad glenoidea. 2. Téndon largo del bíceps. 3. Manguito rotador. 4. Apófisis coracoides. 5. Acromion. 6. Ligamento acromio coracoideo. C. Variantes de Neer 1, 2 y 3 de arriba abajo.

Encontramos las tres variantes anatómicas del acromion según Neer tipo 1 plano en un 17%, tipo 2 curvo en un 43% y tipo 3 ganchoso en un 40%. (Figura 4)

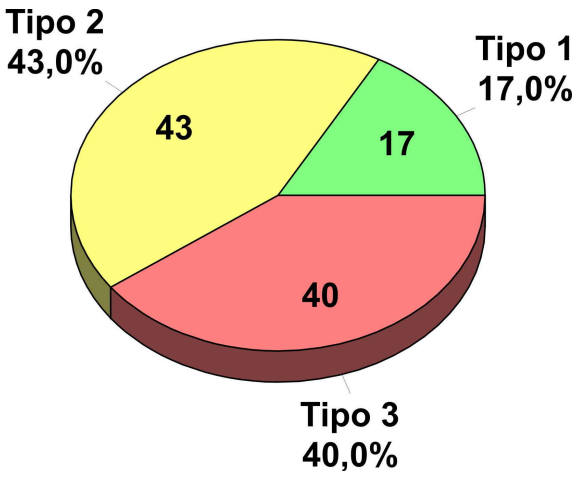

Figura 4: gráfico pectoral en el que se observa la distribución de la muestra según la clasificación de Neer.

La dirección del manguito de rotadores fue, en el 100% de los casos, de medial a lateral con dirección anterior de las fibras del supra-espinoso, dirección ligeramente ascendente del infra-espinoso y dirección ascendente del redondo menor. El ligamento córaco-humeral siempre presentó la misma dirección de medial a lateral.

La constitución se puede describir como una estructura de 5 (cinco) capas (Figura 5).

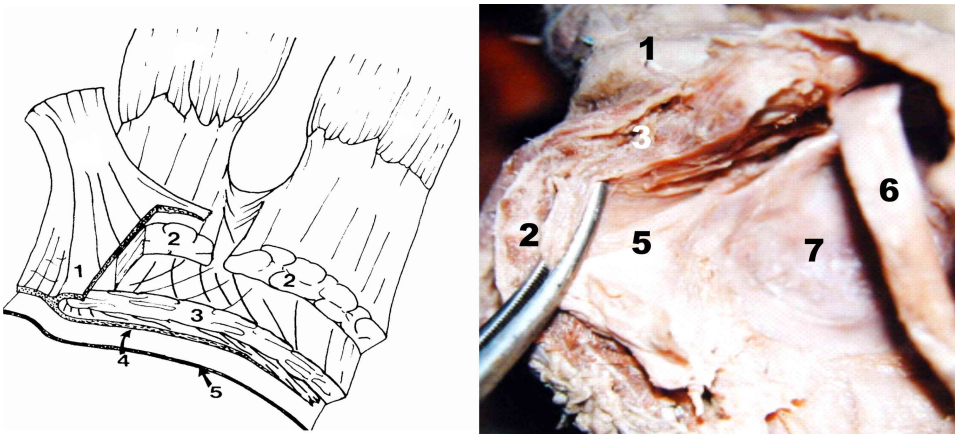

Figura 5: referencias anatómicas: esquema de 5 capas, imagen de la estructura del manguito. 1. Ligamento córaco-humeral. 2. Tendón supraespinoso. 3. Expansión muscular tendinosa. 4. Tejido celular laxo. 5. Cápsula articular. 6. Tendón largo del bíceps. 7. Cavidad glenoidea.

La ***primera capa*** está compuesta por fibras superficiales del ligamento córaco-humeral. La ***segunda capa*** está constituida por la primera porción de los tendones y se ven sus fibras paralelas a las fibras del tendón agrupadas en bandas que se extienden directamente desde el músculo a su inserción en el húmero. La ***tercera capa*** es del espesor similar a la estructura tendinosa con los fascículos tendinosos que son más pequeños y menos uniformes en su orientación que en la segunda capa. La ***cuarta capa*** contiene la expansión profunda del ligamento córaco-humeral de mayor espesor que en la primera capa y de orientación similar a la segunda capa. La ***quinta capa*** es la capa de la verdadera cápsula articular que forma un cilindro continuo desde la glenoides al húmero en que sus fibras tienen una orientación al azar.

DISCUSIÓN

La estructura multicapas ha sido descripta por Gohlke(1)y colaboradores que hacen referencia a las diferentes orientaciones de las fibras y cantidad de capas distintas dentro del complejo capsular, cumpliendo un papel importante en las fuerzas lacerantes desencadenando lesiones del manguito rotador(1) (figura 6).

No debemos dejar de tener en cuenta la irrigación de la zona como papel importante en la patogénesis de estas lesiones del manguito de rotadores(1-3) el cual es otro objeto de estudio en futuras presentaciones.

Consideramos importante el estudio anatómico detallado del manguito rotador para entender los distintos patrones de ruptura, para la aplicación clínica y, sin dudas, al momento de considerar y realizar un tratamiento quirúrgico y implementar la técnica más adecuada para restaurar la anatómicamente la función normal de esta región.

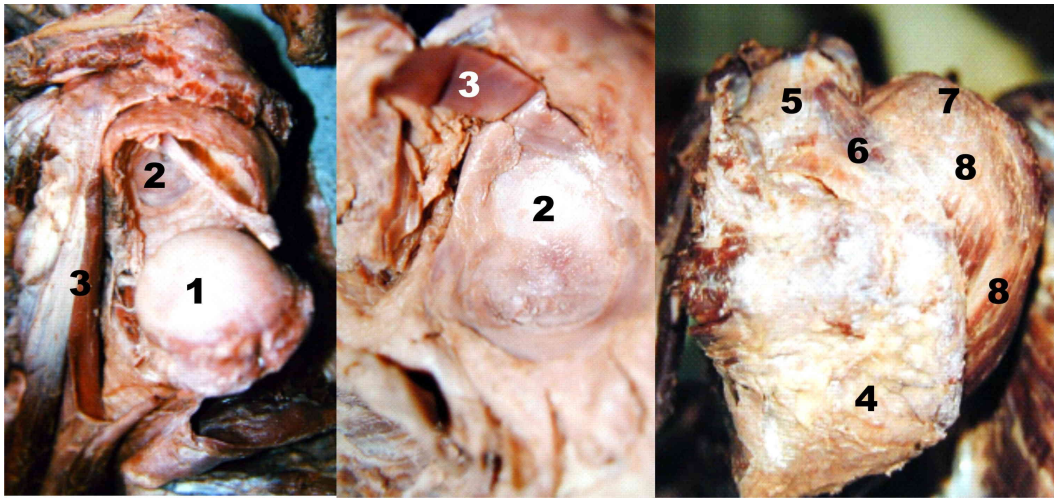

Figura 6: referencias anatómicas: imágenes del manguito de rotadores y relaciones. 1. Cabeza humeral. 2. Cavidad glenoidea. 3. Tendón del bíceps. 4. Acromion. 5. Apófisis coracoides. 6. Ligamento acromiocoracoideo. 7. Troquíter. 8. Manguito rotador.

Consideramos importante el estudio anatómico detallado del manguito rotador para entender los distintos patrones de ruptura, para la aplicación clínica y, sin dudas, al momento de considerar y realizar un tratamiento quirúrgico y implementar la técnica más adecuada para restaurar la anatómicamente la función normal de esta región.

REFERENCIAS BIBLIOGRÁFICAS

1- Ollinshead WH: Anatomy for surgeons. Vol 3. Philadelphia: Harper & Row. 1982.
2- Rockwood- Matsen: Hombro. Vol. 1, Segunda Edición. McGraw Hill Interamericana. 2000.
3- Gohlke F Daum P, Eulert J: The stabilizing function of the capsule of the glenohumeral joint and the corresponding role of the coracromial arch. Z Orthop Ihre Grenzgeb 1994; 132(2): 112-119.
4- Soslowsky LJ, Carpenter JE, Bucchieri JS, Flatow EL: Biomechanics of the rotator cuff. Orthop Clin North Am 1997; 28(1): 17-30.
5- Moseley HF, Goldie I: The arterial pattern of the rotator cuff of the shoulder. J Bone Joint Surg 1963; 54 (4): 780-789.
6- Ockwood- Matsen: Hombro. Vol. 1, Segunda Edición. McGraw Hill Interamericana. 2000.
7- Rothman RH, Parke WW: The vascular anatomy of the rotator cuff. Clin Orthop Relat Res. 1965; 41: 176-186.

APORTES A LA EDUCACIÓN MÉDICA: GLOSARIO VIRTUAL DE HISTOLOGÍA HUMANA CLINICAMENTE ORIENTADO
CONTRIBUTIONS TO MEDICAL EDUCATION: VIRTUAL GLOSSARY OF CLINICALLY ORIENTED HUMAN HISTOLOGY

María Elena Samar[1], Rodolfo Esteban Avila[2]
(1) Cátedra A de Histología. Facultad de Odontología.
(2) 2da. Cátedra de Histología. Facultad de Ciencias Médicas. Universidad Nacional de Córdoba. Córdoba. Argentina.

El proceso de comunicación en Educación Médica requiere de claridad y precisión terminológica (1). Sin embargo, en los textos especializados de la disciplina Histología diferentes estructuras, células y tejidos continúan denominándose con términos imprecisos, basados en el nombre de grandes maestros o descubridores, analogías de forma, sinónimos y epónimos. Si bien desde hace muchos años se viene trabajando a nivel internacional para unificar la terminología en Ciencias Morfológicas, en la práctica esto no ha sucedido. Por otro lado, cuando el residente de Anatomía Patológica comienza el cursado de la especialidad, los conocimientos de Histología son una herramienta fundamental ya que se hace necesario revisar y rescatar los conceptos normales de células y tejidos. Para reconocer los cambios biopatológicos de células y tejidos es necesario conocer sus características estructurales y funcionales normales.

Para contribuir a la formación de los estudiantes de Histología y de los residentes de Anatomía Patológica, superando las contradicciones terminológicas y consolidando los conocimientos histológicos normales, hemos realizado un Glosario ilustrado de Histología, clínicamente orientado.

Se entiende por glosario a una lista de palabras específicas de una disciplina, con una breve explicación de cada una, que especifica el SENTIDO con que se utiliza en ESA disciplina. Es una especie de diccionario a medida, que sirve de ayuda al estudiante, que puede no encontrar en los diccionarios comunes de la lengua las referencias específicas que necesita para entender el sentido de lo que está leyendo.

En el Glosario ilustrado de Histología, clínicamente orientado se incluyen en dos tomos los siguientes temas: Microscopía, Técnicas Histológicas, Biología Celular, Tejidos, Organos y Sistemas; con sus sinónimos y epónimos, siendo el objetivo principal posibilitar el acercamiento al vocabulario histológico específico, sin olvidar ni rechazar las diferentes terminologías, pero privilegiando las que hoy tienen mayor consenso internacional.

El presente material es producto de nuestro proyecto pedagógico de enseñanza integrada de las Ciencias Morfológicas entre sí y con otras disciplinas básicas y clínicas, junto a los aspectos sociales que influyen en el proceso salud/enfermedad, siguiendo recomendaciones específicas del comité de especialistas en el área de las Ciencias Morfológicas de la Organización Panamericana de la Salud.

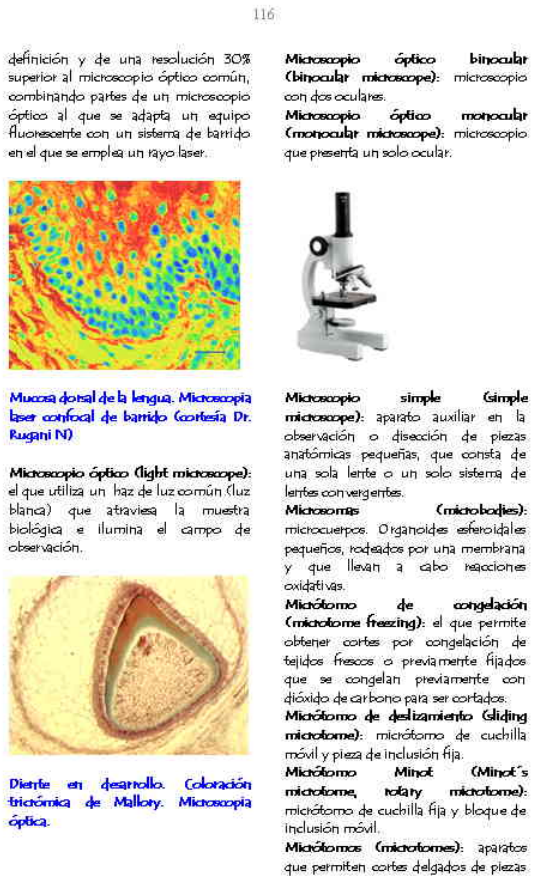
116

definición y de una resolución 30% superior al microscopio óptico común, combinando partes de un microscopio óptico al que se adapta un equipo fluorescente con un sistema de barrido en el que se emplea un rayo laser.

Microscopio óptico binocular (binocular microscope): microscopio con dos oculares.
Microscopio óptico monocular (monocular microscope): microscopio que presenta un solo ocular.

Mucosa dorsal de la lengua. Microscopia laser confocal de barrido (cortesía Dr. Rugani N)

Microscopio óptico (light microscope): el que utiliza un haz de luz común (luz blanca) que atraviesa la muestra biológica e ilumina el campo de observación.

Microscopio simple (simple microscope): aparato auxiliar en la observación o disección de piezas anatómicas pequeñas, que consta de una sola lente o un solo sistema de lentes convergentes.
Microsomas (microbodies): microcuerpos. Organoides esferoidales pequeños, rodeados por una membrana y que llevan a cabo reacciones oxidativas.
Micrótomo de congelación (microtome freezing): el que permite obtener cortes por congelación de tejidos frescos o previamente fijados que se congelan previamente con dióxido de carbono para ser cortados.
Micrótomo de deslizamiento (sliding microtome): micrótomo de cuchilla móvil y pieza de inclusión fija.
Micrótomo Minot (Minot´s microtome, rotary microtome): micrótomo de cuchilla fija y bloque de inclusión móvil.
Micrótomos (microtomes): aparatos que permiten cortes delgados de piezas

Diente en desarrollo. Coloración tricrómica de Mallory. Microscopia óptica.

María Elena Samar - samarcongreso@gmail.com

En la Figura se puede observar una página del mismo.

Comprometidos con la formación de recursos humanos capacitados para resolver las demandas y necesidades de la salud de la comunidad, diseñamos el glosario a partir de la estrategia de enseñanza de Histología y Embriología clínicamente orientadas.

Los basamentos de la terminología médica tienen su origen durante el período helénico, y ya existía un numeroso vocabulario antes de la caída del imperio romano (2).

Los términos específicos empleados en Medicina proceden en su mayor parte, por consiguiente, del griego y del latín (2).

La mayor parte de los términos de origen griego proceden de la llamada "Colección Hipocrática", conjunto de 70 libros procedentes de diversas escuelas médicas griegas de los siglos V y VI (a.C.), aunque se atribuyen tradicionalmente a Hipócrates (2).

En el Imperio Romano, la máxima autoridad médica fue Claudio Galeno, quien aportó términos como aneurisma, sístole, diástole, etc.

Pero la nomenclatura anatómica sistemática se debe a Leonardo y Vesalio y otros anatomistas del Renacimiento, terminología que se fue transformando hasta llegar a la terminología médica actual.

Se crea una revolución en las ciencias morfológicas debido a que los distintos autores hacen investigaciones y descubren estructuras anatómicas a las que se les da el nombre de acuerdo a la vivencia de la época o el nombre del descubridor.

Los anatomistas del mundo deciden entonces que se deben unificar criterios de las estructuras anatómicas y hablar un idioma universal en las ciencias anatómicas

En 1895 se reúnen los anatomistas en Basilea, encomendándole a Hiss elaborar el Código Anatómico. Se aprueba una lista aproximada de 4.500 términos, la NOMINA ANATOMICA de BASILEA (BNA), redactada en latín. A partir de aquí sucesivas reuniones llegan a la terminología anatómica, embriológica e histológica actual (2-4).

Con esta experiencia optimizamos la calidad de la oferta educativa de grado a través de la mejora de la formación docente y la gradual integración de las ciencias básicas y clínicas, para lograr una educación con orientación clínica en las ciencias básicas y con base científica en las actividades preclínicas y clínicas.

REFERENCIAS BIBLIOGRÁFICAS

1-Alvarez Guisbert O, Campohermoso Rodríguez O: Evolución histórica conceptual de la terminología anatómica. Revista-Cuadernos 2007; 52: 113-117.

2-Díaz Rojo JA: La terminología médica: diversidad, norma y uso. Panace@ 2001; 4: 40-46.

3-Federative International Committee on Anatomical Terminology: Terminologia Histologica. United Kingdom. Lippincots Williams and Wilkins. 2008-2009

4-Whitmore I: Terminologia Anatomica: new terminology for the new anatomist. The Anat Rec (New Anat) 1999; 257: 50-53.

MUERTE CELULAR PROGRAMADA: UNA REVISIÓN BIBLIOGRÁFICA
PROGRAMMED CELL DEATH: A LITERATURE REVIEW

Hassan Ana Margarita, Impellizzere Eliana Vanessa
Facultad de Odontología. Universidad Nacional de Tucumán. Argentina
Hassan Ana Margarita – Chacabuco 263 8°B – Tel: (381) 154721804 –

RESUMEN

La "muerte celular programada" o apoptosis, es una forma de suicidio celular genéticamente definida. Es parte integral del desarrollo de los tejidos tanto de plantas como de animales que ocurre durante la morfogénesis, la renovación tisular y la regulación del sistema inmunitario. Determinados hechos celulares pueden ser explicados por trastornos en la regulación de los genes responsables de la apoptosis, como es el caso de la transformación y la progresión tumoral. La meta de esta revisión es dar una visión general del conocimiento del proceso de apoptosis, incluyendo características, variaciones morfológicas, genes involucrados y su papel en la fisiología y patología del organismo.

***Palabras Clave*:** apoptosis, muerte celular programada, vías intrínsecas y extrínsecas, necrosis.

SUMMARY

"Programmed cell death" or apoptosis, is a fundamental biological phenomenon, continuous, dynamic and interactive form of a genetically defined cellular suicide. Is an integral part of development of tissues of both plants and animals, this occurs during a physiological morphogenesis, tissue renewal and in regulating the immune system. Certain cellular events can be explained by disruptions in the regulation of genes responsible for apoptosis, such as transformation and tumor progression. The goal of this review is to provide an overview of knowledge about the process of apoptosis, including characteristics, morphological variations, genes involved and their role in the physiology and pathology of the body.

Keywords: apoptosis; programmed cell death; intrinsic/extrinsic pathway; necrosis.

INTRODUCCIÓN

El término griego "apoptosis" (a-po-toe-sis), significa "caída de las hojas de un árbol o de los pétalos de una flor", Kerr y col. fueron los primeros en usarlo en un texto científico en 1972 para describir una forma de muerte celular morfológicamente diferente a la conocida hasta ese momento (1-2).

Apoptosis es un proceso fisiológico utilizado para eliminar las células dañadas, infectadas, o envejecidas en organismos multicelulares. Durante la apoptosis, la arquitectura de la célula es destruida desde su interior de una manera controlada (4-5).

Miembros de la familia de proteasas de cisteína, llamadas caspasas, son responsables de la fase destructiva de la apoptosis (6).

Este mecanismo de muerte celular interviene en importantes fenómenos fisiológicos como el desarrollo, la diferenciación, proliferación, homeostasis, la regulación y la función del sistema inmune y en la eliminación de los defectos y de las células dañinas (7).

Por lo tanto, la disfunción de la apoptosis está implicada en una variedad de condiciones patológicas. Defectos en la misma pueden resultar en cáncer, enfermedades autoinmunes y la propagación de infecciones virales, mientras que enfermedades neurodegenerativas, el SIDA y las enfermedades isquémicas son causadas por el exceso de apoptosis (8-9).

RASGOS MORFOLÓGICOS DE LA APOPTOSIS Y LA NECROSIS

Aunque los mecanismos y morfologías de la apoptosis y necrosis difieren, hay coincidencias entre estos dos

Impellizzere Eliana Vanessa - anitaimpe@hotmail.com

procesos. La evidencia indica que necrosis y apoptosis representan expresiones morfológicas de una red bioquímica compartida (10).

La necrosis es un proceso sin control y pasivo (no requiere de síntesis proteica), y es causado por la pérdida de la homeostasia, usualmente afecta grandes campos celulares; mientras que apoptosis es un mecanismo controlado y activo (implica síntesis proteica) pudiendo afectar células individuales o en grupos (2,-3, 11-12).

La apoptosis celular puede ser reconocida por cambios morfológicos estereotipados que lleva a la formación de estructuras cerradas por la membrana, llamada "cuerpos apoptóticos" que contienen citosol, cromatina condensada, y los orgánulos. Los cuerpos apoptóticos son devorados por los macrófagos y, por lo tanto, se retiran de los tejidos sin provocar una respuesta inflamatoria (13-14).

Por otra parte, algunos de los cambios morfológicos más importantes que ocurren en la necrosis incluyen condensación, hinchazón o ruptura de las mitocondrias y lisosomas, disrupción de las membranas de las organelas, y eventualmente ruptura de la membrana celular (2, 11, 13). Como consecuencia se libera el contenido citoplasmático al tejido que rodea a la célula, enviando de esta forma señales para el reclutamiento de las células inflamatorias (13, 16).

Diferencias entre necrosis y apoptosis	***Apoptosis***	***Necrosis (Oncosis)***
Mecanismo	Programada genéticamente	Accidental
Tamaño celular	Disminuye	Aumenta
Membrana	Se mantiene	Se rompe
Orgánulos	Se preservan	Se desintegran
Fragmentación del DNA	Temprana Fragmentos oligonucleosomales	Tardía Fragmentos grandes
Fragmentación celular	En cuerpos apoptóticos rodeados por membrana	Los contenidos de los orgánulos se liberan
Restos celulares	Son reconocidos y fagocitados	Inducen inflamación local

MECANISMO DE LA APOPTOSIS

La apoptosis requiere de la interacción de una multitud de factores. Los componentes de la red de señalización apoptótica son genéticamente codificados y se encuentran en toda célula nucleada, listos para ser activados por un estímulo e inducir la muerte (16).

Este programa puede ser desencadenado por diversos estímulos desde el exterior o el interior de la célula (9, 15).

Las señales pueden ser de orígenes diversos; sin embargo, activan un mecanismo de muerte celular común a las características de la muerte celular apoptótica.

Entre los componentes de la red de señalización apoptótica las caspasas son proteínas iniciadoras y efectoras de la apoptosis (17).

El término caspasas deriva de cysteine-dependent aspartate-specific proteases (caspasas dependientes de cisteína-aspartato proteasas específicas) (17-18).

En la célula, las caspasas se sintetizan como zimógenos, las llamadas procaspasas, que en su sitio terminal llevan un prodominio seguido de una subunidad pequeña y otra subunidad grande (19-20).

Tras la maduración, estas subunidades son las que determinarán si la caspasa se comportará como efectora o iniciadora del proceso catalítico.

A través de sus prodominios, las caspasas son reclutadas en la cascada de muerte y activadas para su ejecución; ya sea en respuesta a la ligadura de los receptores de superficie de muerte celular (apoptosis por vía extrínseca) o en respuesta a las señales procedentes del interior de la célula (apoptosis por vía intrínseca) (20-21).

Vía Extrínseca: Receptores de Membrana Celular que median la Apoptosis

Consiste en la señalización mediada por la activación de los receptores de muerte, que transmiten señales de apoptosis después de la ligadura con ligandos específicos. La vía extrínseca establece conexiones con el espacio extracelular, recibiendo señales proapoptóticas desde el exterior y de las células vecinas (22).

Los receptores de muerte pertenecen a la familia de supergenes del factor de necrosis tumoral TNF (Tumoral Necrosis Factor) y a la proteína compleja Fas (21).

La proteína transmembrana Fas es de tipo II; en su porción intracelular enlaza con un factor denominado FADD (Factor Associated Death Domain), activando las caspasas 8 y 10 (8, 23). La unión del Ag de membrana Fas/Apo-1 con su ligando y con anticuerpos antagonistas, es una de las vías de inicio de señales para la apoptosis. En cambio, si la parte interna de la molécula se asocia a otro factor llamado DaXX, se activan proteinoquinasas que conducen al efecto contrario; es decir, estimulan el ciclo celular y la mitosis. Esta vía Fas permanece inactiva hasta que se produce en su parte externa el enlace con un cofactor llamado Fas ligand, proteína que actúa como detonador que enciende la vía (22-23).

Algo similar sucede con el otro receptor de membrana "TNF". Su porción intracelular conecta con complejos intermedios como el Tradd (TNF receptor associated death domain) y Raidd (receptor associated interleukine death domain) que activan caspasas "iniciadoras" de la apoptosis. Pero si se asocian a otro complejo llamado Traf (TNF receptor associated factor) activan proteinoquinasas y estimulan la proliferación celular; es decir, el efecto contrario (24).

Vía Intrínseca o Mitocondrial

En algunas células, la señal procedente de los receptores activados no genera una cascada de activación lo suficientemente fuerte como para la ejecución de la muerte celular por su propia cuenta. Por lo que, en ese caso, la señal debe ser amplificada a través de la llamada vía mitocondrial. Las mitocondrias, que son el último organelo que desaparece en el proceso de apoptosis, al ser fagocitado con los restos de la célula, ejercen un rol pro y antiapoptósico fundamental (25).

El vínculo entre la cascada de señales de apoptosis y la mitocondria, es el Bcl-2. Las proteínas de la familia Bcl-2 se agrupan en tres familias: las proteínas "antiapoptóticas" (Bcl-2, Bcl-Xl, Mcl-1 y otras); las proteínas proapoptóticas de tipo "multidominio" (Bax y Bak) y las proteínas "proapoptóticas" de tipo "BH3-only" (Bid, Bim, Bad y otras). Estas se sintetizan en la membrana de la mitocondria.

Se denominan pro o anti apoptósicas por la capacidad de regular la vía mitocondrial a través del control de la permeabilización de la membrana mitocondrial. La activación de proteínas pro-apoptóticas de la familia de Bcl-2 produce un poro en la membrana externa de las mitocondrias que permite la liberación de numerosas proteínas del espacio intermembrana; entre ellas, el citocromo C (26-27).

La liberación del citocromo C conduce a la activación de un complejo proteico llamado "apoptosoma", que activa directamente a la caspasa-9. La activación de caspasas lleva a muchos de los cambios morfológicos de la apoptosis (28).

Además de la salida de citocromo C desde la mitocondria, otra proteína llamada SMAC/DIABLO, que es inhibidor de los inhibidores de caspasas (IAPS) sale de la misma. Así se tiene una vía en la que la caspasa efectora está libre de actuar (dado que sus inhibidores fueron neutralizados por SMAC/DIABLO) (29).

La vía mitocondrial puede conectarse también con la vía de receptores de muerte, ya que una vez activada la caspasa-8 por dichos receptores, esta caspasa activa a la proteína Bid, lo que provoca la apertura del poro mitocondrial y la activación de la caspasa-9 (30).

Entre otros genes que debemos tener en cuenta esta el gen p53, que ha sido llamado guardián del genoma por ser el encargado de bloquear la división celular cuando las células han sufrido daño en su material genético. Este bloqueo lo lleva a cabo deteniendo las células en la fase G1 del ciclo celular, con el objetivo de que se produzca la reparación del ADN antes de que se replique (31-32). Este gen mantiene la integridad del genoma ya que estimula la apoptosis en las células en las que el daño en el ADN ha sido sustancial.

La pérdida de la función normal del gen p53 puede conducir al desarrollo de neoplasias malignas; de hecho son muy frecuentes las alteraciones en este gen en una variedad de cánceres humanos (más del 50 % de los tumores humanos están asociados a mutaciones en p53) (31-33).

Funciones de la apoptosis

El rol de la apoptosis en la fisiología normal del organismo, tiene un significado tan importante como la mitosis. Esta comprobado que para mantener la homeostasis en el adulto deben ser creadas 10 billones de células por día para compensar las pérdidas por apoptosis. (14) Este número puede aumentar al aumentar la apoptosis durante el desarrollo normal, el envejecimiento o durante la enfermedad (34).

La apoptosis es importante durante varios procesos de desarrollo, como del sistema nervioso e inmune. También es necesaria para librar al cuerpo de agentes patógenos invasores, y es un componente vital de la cicatrización de la herida ya que participa en la eliminación de las células inflamatorias y la evolución del tejido de granulación en tejido cicatrizal (34-35).

Patologías vinculadas con la apoptosis

Anomalías en el desarrollo de la apoptosis pueden ser un importante componente de enfermedades como el cáncer, síndrome linfoproliferativo autoinmune, SIDA, enfermedades neurodegenerativas como Parkinson, Alzheimer, Huntington y esclerosis (37-38).

Muchas enfermedades pueden ser ocasionadas por un aumento o una insuficiencia en el proceso de apoptosis. El cáncer es un ejemplo en el que los mecanismos normales de la regulación celular son disfuncionales, de hecho la supresión de la apoptosis en la carcinogénesis se cree que desempeñan un papel central en el desarrollo y la progresión de algunos canceres (39-40).

Por ultimo, es evidente que la apoptosis debe ser estrictamente regulada ya que muy poca o demasiada muerte celular puede conducir al desarrollo de una patología (36).

Conclusiones

La apoptosis se considera como un proceso regulado y dependiente de energía, que se caracteriza por cambios morfológicos específicos en los que juega un papel central la activación de las caspasas. Aunque muchas de las proteínas clave de la apoptosis se activan o inactivan en las vías de apoptosis, los mecanismos moleculares de acción o la activación de estas proteínas no son totalmente comprendidos y son el centro de la continua investigación.

La importancia de la comprensión mecanicista de la maquinaria de la apoptosis es fundamental porque la muerte celular programada es un componente de la salud y la enfermedad, que pone en marcha diversos estímulos fisiológicos y patológicos.

La comprensión de los mecanismos de apoptosis, y otras variantes de muerte celular programada, a nivel molecular proporciona una visión más profunda de los diversos procesos de la enfermedad y puede por lo tanto, influir en la estrategia terapéutica.

REFERENCIAS BIBLIOGRÁFICAS

1- Kerr J. F. History of the events leading to the formulation of the apoptosis concept. Toxicology. 2002; 181–182, 471–472.

2- Kerr J. F, Wyllie A. H., Currie A. R. Apoptosis: a basic biological phenomenon with wide-ranging implications in tissue kinetics. Br J Cancer. 1972; 26: 239–257.

3- Paweletz N, Flemming W: Pioneer of mitosis research. Nat Rev Mol Cell Biol. 2001; 2: 72–75.

4- Sartorius U, Schmitz I, Krammer PH. Molecular mechanisms of death-receptor-mediated apoptosis. Chembiochem. 2001; 2 (1): 20-29.

5- Meier P, Finch A, Evan G. Apoptosis in development. Nature. 2000; 407: 796-801.

6- Brunelle Jk, Letai A. Control of mitochondrial apoptosis by the Bcl-2 family. J Cell Science. 2009; 122: 437-441.

7- Ameisen, JC. On the origin, evolution, and nature of programmed cell death: a timeline of four billion years. Cell Death Differ. 2002; 9(4): 367-393.

8- Johnstone RW, Ruefli AA, Lowe SW. Apoptosis: a link between cancer genetics and chemotherapy. Cell. 2002; 108(2): 153-164.

9- Saraste A, Pulkki K. Morphologic and biochemical hallmarks of apoptosis. Cardiovasc Res. 2000; 45(3): 528-537.

10- Opferman J.T., Korsmeyer S J. Apoptosis in the development and maintenance of the immune

system. Nat Immunol. 2003; 4, 410–415.

11- Joza N, Susin S. A., Daugas E. Essential role of the mitochondrial apoptosis-inducing factor in programmed cell death. Nature. 2001; 410: 549–554.

12- Hetz C., Vitte P, Bombrun A. Bax channel inhibitors prevent mitochondrionmediated apoptosis and protect neurons in a model of global brain ischemia. J Biol Chem. 2005; 280, 42960–42970.

13- Golstein P, Kroemer G. Cell death by necrosis: towards a molecular definition. Trends Biochem Sci. 2007; 32:37–43.

14- Renehan A, Booth C., Potten C. S. What is apoptosis, and why is it important? Bmj. 2001; 322, 1536–1538.

15- Zhivotovsky B, Orrenius S Clinical perspectives of cell death: where we are and where to go…. Apoptosis. 2009; 14:333–335

16- Cohen JJ. Apoptosis. Immunol. Today. 1993; 14:126-130.

17- Meyn RE, Stephens LC, Mason KA. Radiation-induced apoptosis in normal and premoplastic mammary glands in vivo: significance of gland differentiation and P53 status. Int J Cancer. 1996; 4:66-72.

18- Leist M, Jaattela M Four deaths and a funeral: from caspases to alternative mechanisms. Nat. Rev. Mol. Cell Biol. 2001; 2: 589-598.

19- Skulachev VP. Programmed death in yeast as adaptation? FEBS Lett. 2002; 528: 23-26.

20- Youngil Lee, Asa B. Gustafsson. Role of apoptosis in cardiovascular disease. Apoptosis. 2009; 14:536–548

21- Lippens S, Hoste E, Vandenabeele P, Agostinis P, Declercq W. Cell death in the skin. Apoptosis. 2009; 14:549–569

22- Hacker G. The morphology of apoptosis. Cell Tissue Res. 2000; 301: 5–17.

23- Hengartner M. O. The biochemistry of apoptosis. Nature. 2000; 407: 770–776.

24- Savill J, and Fadok V. Corpse clearance defines the meaning of cell death. Nature 2000; 407: 784–788.

25- Cory S., Adams J. M. The Bcl2 family: regulators of the cellular life-or-death switch. Nat Rev Cancer. 2002; 2 (5), 647–656.

26- Me´rino D, Bouillet P. The Bcl-2 family in autoimmune and degenerative disorders. Apoptosis. 2009; 14: 570–583

27- Frenzel A, Grespi F, Chmelewskij W, Villung A. Bcl2 family proteins in carcinogenesis and the treatment of cancer. Apoptosis. 2009; 14: 584–596

28- Borner C. The Bcl-2 protein family: sensors and checkpoints for life-or-death decisions. Mol Immunol. 2003; 39: 615-647.

29- Du C, Fang M, Li Y, Li L Wang X. Smac, a mitochondrial protein that promotes cytochrome c-dependent caspase activation by eliminating IAP inhibition. Cell. 2000; 102: 33-42.

30- Li P, Banerjee S, Franklin S, Herzog L, Johnston, C, McDowell J, Paskind M, Marsden VS, O'Connor L, O'Reilly LA, Silke J, Metcalf D, Ekert PG, Huang DC, Cecconi F, Kuida K, Tomaselli KJ, Roy S, Nicholson DW, Vaux DL, Bouillet P, Adams JM, Strasser A. Apoptosis initiated by Bcl-2-regulated caspase activation independently of the cytochrome c/Apaf-1/caspase-9 apoptosome. Nature. 2002; 419: 634-637.

31- Hainaut P, Hollstein M. p53 and human cancer: the first ten thousand mutations. Adv Cancer Res. 2000; 77: 81-137.

32- Mihara, M, Erster, S, Zaika, A, Petrenko, O, Chittenden, T, Pancoska, P and Moll, UM. p53 has a direct apoptogenic role at the mitochondria. Mol Cell. 2003; 11: 577-590.

33- Chene, P Inhibiting the p53-MDM2 interaction: an important target for cancer therapy. Nat Rev Cancer. 2003; 3: 102-109.

34- Kroemer G, Kroemer G, Galluzzi L, Vandenabeele P, Abrams J, Alnemri ES, Baehrecke EH, Blagosklonny MV, El-Deiry WS, Golstein P, Green DR, Hengartner M, Knight RA, Kumar S, Lipton SA, Malorni W, Nunez G, Peter ME, Tschopp J, Yuan J, Piacentini M, Zhivotovsky B, Melino G Classification of cell death: recommendations of the nomenclature committee on cell death. Cell Death Differ. 2009; 16:3–11.

35- da Silva F, Nizet V. Cell death during sepsis: integration of disintegration in the inflammatory response to overwhelming infection. Apoptosis. 2009; 14:509–521

36- Chari NS, Pinaire NL, Thorpe L, Medeiros J, Routbort MJ, McDonnell TJ. The p53 tumor suppressor network in cancer and the therapeutic modulation of cell death. Apoptosis. 2009; 14:336–347
37- Gougeon M, Piacentini M. New insights on the role of apoptosis and autophagy in HIV pathogenesis. Apoptosis. 2009; 14:501–508
38- Junying Yuan Neuroprotective strategies targeting apoptotic and necrotic cell death for stroke. Apoptosis. 2009; 14:469–477
39- Suen DF, Norris KL, Youle RJ. Mitochondrial dynamics and apoptosis. Genes Dev. 2008; 22: 1577-1590
40- Adams JM. Ways of dying: multiple pathways to apoptosis Genes Dev. 2003; 17: 2481-2495

"FRENULECTOMÍA PENEANA CON LASER DE CO_2 EN HOMBRES CON LESION POR VIRUS PAPILOMA HUMANO"

"DIOXIDE LASER PENIS FRENULECTOMY IN MEN WITH HUMAN PAPILOMA VIRUS INFECTION"

Gabriel A. Femopase; Sonia M. Alonso Salas; Ignacio F. Lares; Sofía Femopase
UNIVERSIDAD CATÓLICA DE CÓRDOBA Facultad de Medicina
Instituto Traumatológico de Córdoba

RESUMEN

Introducción: El dióxido de carbono (CO_2) presenta ventajas sobre la cirugía convencional. No se han encontrado estudios de frenulectomía en pacientes con virus papiloma humano (HPV) con láser u otras técnicas quirúrgicas. **Objetivos:** Dar a conocer la técnica de la frenulectomía, valorar la eficacia del láser de CO_2, evaluar posibles complicaciones, apreciar sus ventajas. **Materiales y Métodos:** Estudio cuantitativo descriptivo transversal. Variables de estudio: Tiempo operatorio, sangrado intraoperatorio, tiempo de internación post operatoria, complicaciones post operatorias, tiempo de cicatrización. Universo de estudio: 55 hombres de 17 a 63 años con lesiones por HPV en pene, entre octubre de 2006 a julio de 2008. Muestra: 53 pacientes. **Resultados:** En el estudio 19% tenían 24 años, 18% 19 años, 17% 21 años (Media: 24,62). En 61% de los pacientes la intervención duró 1,5 minutos (media 1,8). Solo el 2% experimentó sangrado intraoperatorio. Complicaciones post operatorias: sangrado en el 2% y dolor a la erección en el 4%. 38% de los pacientes tardó 15 días en cicatrizar (media: 13,62). **Conclusiones:** Frenulectomía láser con CO_2 es eficaz por su reducido tiempo operatorio, escasas complicaciones y por ser ambulatoria.

Palabras clave: Frenulectomía, HPV, Laser CO_2

SUMMARY

Introduction: Carbon dioxide (CO_2) has advantages over conventional surgery. No studies were found about frenulectomy with laser or other surgical techniques in patients with human papillomavirus (HPV). **Objectives**: to show the frenulectomy technique, to determine the effectiveness of CO_2 laser surgery, evaluate complications, appreciate its advantages. **Material and Methods**: A descriptive cross-sectional quantitative study. Study variables: operative time, intraoperative bleeding, postoperative hospitalization time, postoperative complications, healing time. Universe study: 55 men from 17 to 63 years with HPV lesions in penis, from October 2006 to July 2008. **Results**: In the study 19% were 24 years, 18% 19 years, 17% 21 years (mean: 24.62). In 61% of patients the operation lasted 1.5 minutes (mean 1.8). Only 2% experienced intraoperative bleeding. Postoperative complications: bleeding in 2% and pain on erection in 4%. 38% of patients took 15 days to heal, (**mean**: 13.62). **Conclusions**: Frenulectomy with CO_2 laser is effective, because it reduced operating time, few complications and it´s ambulatory.

Keywords: Frenulectomy, HPV, CO_2 Láser.

INTRODUCCIÓN

Se estima que de un 45% a un 60% de la población mundial se encuentra infectado por el Virus Papiloma Humano (HPV). Cifras mundiales indican que el cáncer de pene debido a HPV tiene una incidencia del 40% y este cáncer ocupa el 2 al 5% dentro de los canceres urogenitales dentro de la población masculina pudiendo llegar en algunas regiones al 10% del total de las patologías malignas. El Virus Papiloma Humano (HPV) es un virus ADN de la familia de los Papovaviridae, compuesto por 9 genes, 7 conocidos como tempranos (E1 a E7) y 2 tardíos (L1, L2). Actualmente se conocen casi 100 tipos diferentes de HPV de los cuales alrededor de 30 tipos afectan las zonas genital y anal tanto de mujeres como de hombres. A su vez, existen subtipos virales que se asocian a un riesgo aumentado de tener cáncer de pene y de cuello uterino (subtipos 16 y 18) y cáncer de vulva (subtipos 6 y 11). El HPV posee una especificidad de especie, ya que afecta al hombre, y de tejido, ya que tiene trofismo por tejido plano estratificado (epitelio escamoso). El HPV es agente etiológico del 99% de las neoplasias cervicales, del 90% de las

Dr Gabriel A. Femopase - gfemopase@gmail.com

verrugas genitales, 85% de las de ano, en el 70% de las neoplasias de oro-faringe y el 50% de las neoplasias de vagina, vulva y pene. Es reconocido el rol que posee dicho virus en la generación de cáncer por procesos que llevan a la degeneración celular por perdida de la apoptosis y acumulación de errores en el ADN lo que produce la degeneración maligna de las mismas.

La principal vía de transmisión es por vía sexual, ya sea sexo oral, genital o anal a través de microlesiones del epitelio. Otras vías son el uso de objetos contaminados por el virus y compartidos (intercambio de prendas personales, traje de baño, toallas, ropa interior, uso de jabones de tocador etc.), instrumental médico y material hospitalario, y en un menor porcentaje materno-neonatal por el paso a través del canal del parto causando papilomatosis laríngea juvenil. El hombre es el principal vector en la génesis de la infección por HPV y se los considera portadores asintomáticos del virus. El preservativo sería un medio de prevención parcial de la infección, no protegería del todo, ya que solamente con el contacto de piel a piel bastaría, no quedando solo a la suerte de la simple penetración.

Se conoce como hombre de alto riesgo a aquel que ha tenido una pareja que ha muerto por cáncer de cuello uterino o que posee una pareja que padece esta neoplasia (1). De esto se deduce que si la mujer tiene cáncer de cuello, el hombre posee el o los subtipos de HPV altamente oncogénicos para este tipo de neoplasia como el 16 y el 18, y también tiene un alto riesgo de desarrollar cáncer de pene como habíamos mencionado anteriormente. De esta forma podemos tener en el hombre una infección clínica visible a simple vista, formación de condilomas acuminados en piel y mucosa peneanas, una infección subclínica detecta por técnicas de penescopía mediante la aplicación de sustancias como el acido acético, y una infección latente que solo puede ser detectada por técnicas de hibridación de ADN viral o PCR(2). Para que el hombre sea portador asintomático de la infección por HPV y este estado sea constante es necesaria la presencia de un medio predisponente como la inmunodepresión, condiciones dadas por un frenillo breve, dando lugar a la formación de dos fositas parafrenulares bastante profundas donde se va a encontrar la presencia de esmegma (secreciones oleosas provenientes de la piel, bacterias y células epiteliales muertas) acumulado en esa zona(3). Por lo expuesto anteriormente se piensa que este puede predisponer a la infección por HPV y esta al cáncer de pene, (si bien se sabe que por sí solo puede causar neoplasia peneana) debido a que el epitelio de la región se inflama, irrita e inmunodeprime, haciendo que la zona sea susceptible a esta infección y por consiguiente al cáncer peneano. El hábito de fumar es un factor de riesgo que genera un aumento aun mayor de la predisposición a la infección por HPV. Se han realizado varios estudios sobre la relación de la circuncisión y la prevención y presencia de infecciones de transmisión sexual como HIV(4), HPV e incluso la génesis del cáncer de pene. Pero en detrimento de esas ventajas hay que considerar las posibles complicaciones que están presentes en la práctica de la circuncisión como el sangrado y/o las infecciones. Existen variantes de acuerdo a los elementos utilizados en las distintas técnicas quirúrgicas: la circuncisión con bisturí, circuncisión con monopolar, técnica combinada bisturí y bipolar, circuncisión con laser utilizando Laser de Neodinium-Ytrium Argon Granate (Nd:YAG), etc. El prepucio y el frenillo son zonas de alta sensibilidad de la cabeza del pene. El frenillo impide retraer demasiado el prepucio y lo extrae hacia adelante nuevamente. Esto hace que la zona del glande quede protegida por el prepucio, además la superficie interna de este último es una membrana mucosa sensible que contiene glándulas sebáceas que lubrican y protegen el glande de la fricción. Se ha observado que muchos hombres circuncidados manifiestan que su glande es demasiado sensible al frotar contra la ropa, otros con el pasar de los años afirman tener eyaculaciones de forma más tardía debido a que han perdido gran parte de la sensibilidad del glande por aumento de la queratinización en la superficie del mismo. Otra alternativa como parte del tratamiento de los pacientes con lesiones por HPV es el tratamiento del frenillo por medio de cirugía láser. Laser se origina del acrónimo “Light amplification by stimulated emisson of radiation”. El tratamiento del frenillo se practica con láser de dióxido de carbono (CO_2). Los parámetros que hay que tener en cuenta al trabajar con un láser son: la longitud de onda y la distancia a la que se emplea el haz del láser(5).

El planteamiento que nos llevo a desarrollar esta técnica quirúrgica como parte del tratamiento de las lesiones peneanas por HPV surge de la importancia que tiene la prevención de esta patología, como medio para disminuir la incidencia de la infección por HPV y la difusión de esta, haciendo especial énfasis en el hombre como principal vector de transmisión del HPV y actuando así sobre la gran problemática que sobrelleva el cáncer cervical y de pene. La frenulectomía por láser de CO_2 como parte del tratamiento de los pacientes con lesiones por HPV junto

con el tratamiento mediante láser CO_2 de las lesiones acetoblancas en aparato genital tanto de su pareja como del paciente, creemos es la mejor alternativa. Como método de tratamiento la frenulectomía por cirugía láser parece relevante por las propiedades con las que trabajan los láser de CO_2. El objetivo del presente trabajo es dar a conocer la experiencia de esta nueva técnica la frenulectomía desarrollada con láser de CO_2.

MATERIAL Y MÉTODOS

Diseño:

Este trabajo de investigación corresponde a un estudio de tipo cuantitativo, descriptivo y transversal, realizado en el Servicio de cirugía láser del Instituto Traumatológico de Córdoba, en la Ciudad de Córdoba - Capital.

Las variables consideradas en este trabajo:

1. Tiempo operatorio
2. Sangrado intraoperatorio
3. Tiempo de internación post operatoria
4. Complicaciones post operatorias
   - · Sangrado
   - · Hematoma
   - · Infección local
   - · Infección generalizada
   - · Dolor a la erección
5. Tiempo de cicatrización

Población de estudio:

El universo de nuestro estudio estuvo representado por 55 hombres entre 17 y 63 años que acudieron a la consulta portadores de lesiones por HPV en pene con manifestación clínica (condilomas acuminados en pene) o subclínica (lesiones acetoblancas a la penescopía), en el periodo de octubre de 2006 a julio de 2008.

El criterio de inclusión de la población para que partícipe del estudio son hombres que acudieron a la consulta portadores de lesiones por HPV en pene con manifestaciones clínicas y subclínica. El criterio de exclusión de la misma fue la presencia de intercurrencias como infecciones bacterianas o fúngicas, es decir balanopostitis, o algún otro tipo de patología.

La muestra estuvo representada por 53 pacientes que acudieron a la consulta portadores de lesiones por HPV en pene con manifestación clínica con condilomas acuminados en pene o subclínica por lesiones acetoblancas a la penescopía. Se excluyeron 2 pacientes antes de realizar el estudio debido a que padecían como intercurrencia una balanopostitis.

Procedimientos:

Se utilizó el láser de CO_2 Sharplan® que posee una potencia máxima de 30 (W). Se lo va a utilizar a 10(W) y a 5(W) según sea punto focal o desenfocado respectivamente, siendo en ambas oportunidades puesto en modo pulsado. Las medidas en bioseguridad láser estandarizadas fueron las normativas UNE EN 60825-1 /A2-2002. El campo operatorio fue realizado con Pervinox solución, se utilizó anestesia local en el frenillo con xilocaína tópica al 10%.

Se realizó por técnica de transluminiscencia la identificación de los elementos vasculares del frenillo. Sobre el borde libre del frenillo peneano se realizó un habón con xilocaína inyectable al 2%, aproximadamente 1 ml, desplazando los vasos en el caso de haber elementos vasculares. Se realizó nuevamente trans-iluminación para detectar e identificar nuevamente trayectos vasculares. Posteriormente en la región avascular de la inserción frenular se perforó con gancho quirúrgico de acero opaco por normas de bioseguridad láser. Se procedió a programar el láser de (CO_2) (Sharplan®) a 10(W) de potencia en modo pulsado. A punto focal, se realizó la incisión del frenillo hasta la superficie del gancho quirúrgico.

Una vez liberado el frenillo se controló la hemostasia. Sobre el lecho quirúrgico se realizó una vaporización con el mismo láser de dióxido de carbono (Sharplan®) programado a 5 (W) de potencia, y en forma desenfocada produciéndose una hemostasia secundaria de seguridad por efecto hipertérmico controlado.

Se comprobó el libre desplazamiento del prepucio sobre el glande, se colocó en forma tópica una crema con sulfadiazida de plata, lidocaína y vitamina A. Se finalizó la técnica quirúrgica, retirando los campos operatorios. El

paciente se retiró en forma ambulatoria y se sugiere control evolutivo por consultorio externo a los 7, 14 y 21 días.

El paciente se retiró con las siguientes indicaciones: no consumir acido acetil salicílico, no tener relaciones sexuales por 45 días aproximadamente, lavado de la zona genital con jabón de pH neutro, colocarse una fina capa de crema que contenga sulfadiazida de plata, lidocaína y vitamina A por un periodo no menor a 48 hs.

RESULTADOS

En este trabajo la población de muestra estuvo constituida por 53 personas de sexo masculino entre las edades de 17 y 63 años que presentaban lesiones en pene por HPV.

Del total de personas incluidas en el estudio 19% tenían 24 años, un 18% tenía 19 años un 17% tenía 21 años, el 11% 18 años y el 9% 26 años. (Ver Fig.1 y Tabla I). La media poblacional según la edad fue de 24,62 años. Como se puede ver y estimar con respecto a los porcentajes a medida que avanza la edad del hombre, disminuye el número de pacientes con lesiones por HPV.

Edad	Número de pacientes
17	3
18	6
19	10
21	9
24	10
26	5
31	2
33	1
36	4
45	1
50	1
63	1
TOTAL	**53**
MEDIA	**24,62**

Tabla I.
Cantidad de pacientes de acuerdo a la edad y media ponderada.

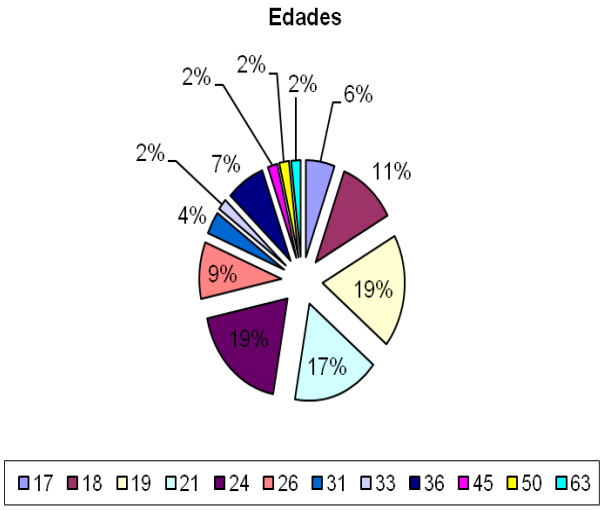

Figura 1.
Porcentaje de pacientes de acuerdo a las distintas edades

Tiempo operatorio	Número de pacientes
1,5	32
2	5
2,2	6
2,3	8
3	2
TOTAL	53
MEDIA	**1,80**

Tabla II.
Cantidad de pacientes que presentaron determinado tiempo operatorio y media ponderada.

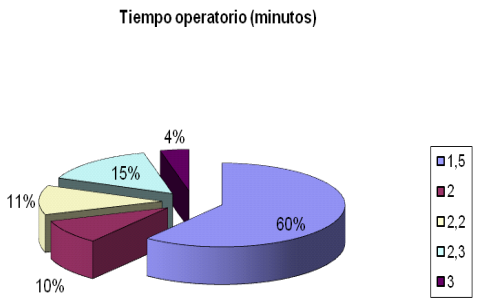

Figura 2.
Tiempo operatorio y sus respectivos porcentajes

Tomando la variable de tiempo operatorio se puede ver claramente que en el 61% de los pacientes la intervención duró 1,5 minutos, mientras que en el 15% este fue de 2,3 minutos. Se obtuvo una media de 1,8 minutos. (Ver Fig.2 y Tabla II).

Analizando el sangrado intraoperatorio se ha observado una excelente respuesta al momento de la intervención ya que solo un paciente (2%) presentó sangrado moderado durante la cirugía. (Ver Fig. 3).

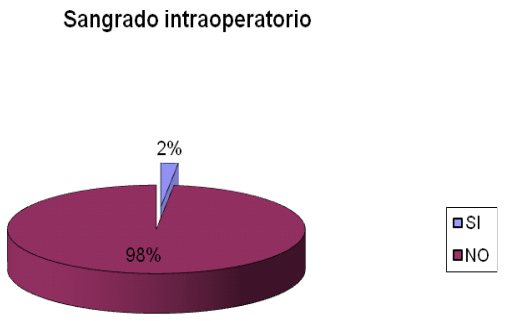

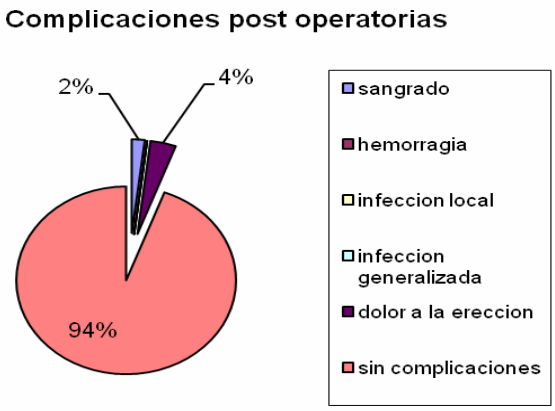

Figura 3. Porcentajes de sangrado intraoperatorio.

Figura 4. Porcentajes de complicaciones post operatorias.

En cuanto al tiempo de internación post operatoria, no se pudo medir ya que es una cirugía de tipo ambulatoria.

Las complicaciones post operatorias que se presentaron fueron: el sangrado en una persona (2%) y el dolor a la erección en dos personas (4%).(Véase Fig. 4 y 5). El sangrado del paciente se presento a las 24hs del post quirúrgico cediendo con la compresión manual. En cuanto al dolor a la erección que presentaron los dos pacientes anteriormente mencionados cedió espontáneamente a los 30 días del post quirúrgico. Las complicaciones como hematoma, infección local y/o generalizada, no se presentaron en ninguno de los casos.

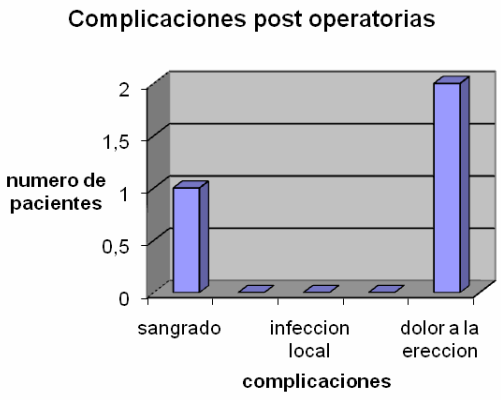

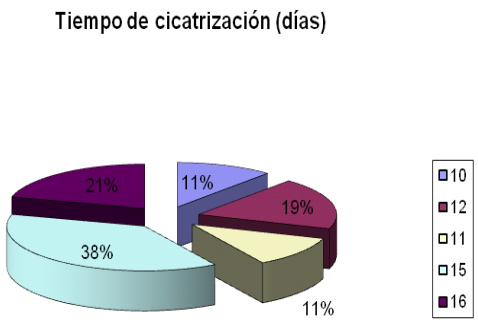

Figura 5. *Días de cicatrización expresados en porcentajes*

Figura 6. *Días de cicatrización expresados en porcentajes*

El 38% de los pacientes tardó 15 días en cicatrizar, el 21% demoró 16 días y el 19% 12 días, con una media de 13,62 días. (Véase Fig.6)

DISCUSIÓN

La frenulectomía con láser de CO_2 presenta excelentes resultados post operatorios en los pacientes que se practican esta cirugía. Tiene un bajo porcentaje de complicaciones hemorrágicas (4%) así como es notable la reducción a cero del riesgo de infecciones tanto locales como generales en este grupo de pacientes. Consideramos que los pacientes con lesiones por HPV son los candidatos a esta cirugía ya que el láser de CO_2 con la hipertermia que realiza de los tejidos a 90°C realiza una verdadera esterilización de la zona ya que las proteínas virales del HPV se desnaturalizan a los 60°C dejando el sitio de corte en condiciones optimas y sin riesgo de diseminación de la infección por este virus. Además mediante esta técnica se le realiza la frenulectomía a los pacientes por tener un frenillo corto o breve y se libera al glande y las fositas parafrenulares para una mejor higiene y menos tiempo de exposición al esmegma que inmunosuprime esa zona y favorece a la colonización por HPV siendo esa región la predilecta para su replicación por las condiciones que le brinda. El láser al poseer la doble

Comparando nuestros resultados con los obtenidos del trabajo llamado "Circuncisión con técnica de contacto con láser de Nd:YAG comparado con cirugía convencional"(6) el cual considera variables similares a las que tomamos nosotros para evaluar la eficacia del láser de CO_2 en la frenulectomía, pudimos observar que si bien ambos estudios utilizan láser, ventaja frente a la cirugía convencional, lo aplican en dos intervenciones de distinta magnitud. La frenulectomía es una cirugía mínimamente invasiva, de tipo ambulatorio, por lo que no tiene días de internación. Por otro lado la circuncisión con Nd:YAG es mucho más compleja, abarca tiempos operatorios de mayor duración (31,6 +/- 3,6 minutos) y un post operatorio más complejo que se traduce en tiempo de internación (9,71 hs +/- 4,5 hs).

Otra ventaja de la frenulectomía con láser, es que no tenemos que tener el pene en erección completa para poder realizar la técnica, por lo que no es necesario el infiltrado de solución salina y traumatizarlo como sucede en las circuncisiones. Tampoco tuvimos que utilizar sedación endovenosa para poder mantener los niveles de ansiedad disminuidos y favorecer a la prolongación de la erección, ya que el pene puede ser intervenido quirúrgicamente en un estado flácido.

Otro estudio similar que podemos utilizar a modo comparativo es "Circuncisión en niños con láser de CO_2"(7).Sin embargo como diferencias cabe destacar que practican circuncisión con láser de CO_2 con población pediátrica, con un rango de 1 – 11 años, mientras que este estudio considera hombres con un rango de edad de 17 – 63años. Sin embargo destacamos que se tomaron variables similares como tiempo operatorio, sangrado postoperatorio e infección de la herida quirúrgica. Además se puede observar que en la población pediátrica hay un porcentaje de complicaciones bajo pero mayor comparado con las complicaciones en la población adultas de este estudio.

Podemos decir que esta técnica es superior a la circuncisión por métodos convencionales ya que se preserva el prepucio como medio de lubricación del glande y de protección de este, contribuyendo a la no queratinización del mismo y favoreciendo al mantenimiento de la sensibilidad ya que esta se pierde y es lo que ocurre en varios pacientes que se someten a circuncisiones prolongando el tiempo en que sucede la eyaculación(8).

Además practicar la circuncisión en adultos, no tiene sustento científico ya que no influye en la incidencia de la infección por HPV a menos que se haga a los pocos días del nacimiento. La circuncisión es un método muy traumático, que posee gran cantidad de complicaciones post operatorias especialmente las hermorragíparas e infecciosas.

Concluimos que la frenulectomía con láser CO_2 presenta un bajo costo y muy baja morbilidad, debido a que es una cirugía rápida, sin anestesia general, con un breve periodo operatorio, y el hecho de ser ambulatorio hace innecesaria la internación y los gastos que esta conlleva. Debido a todo lo expuesto anteriormente creemos es necesario su difusión como alternativa y parte de las medidas de prevención para la infección por HPV.

Imagen 1.
Identificación de los elementos vasculares del frenillo por técnica de transluminiscencia.

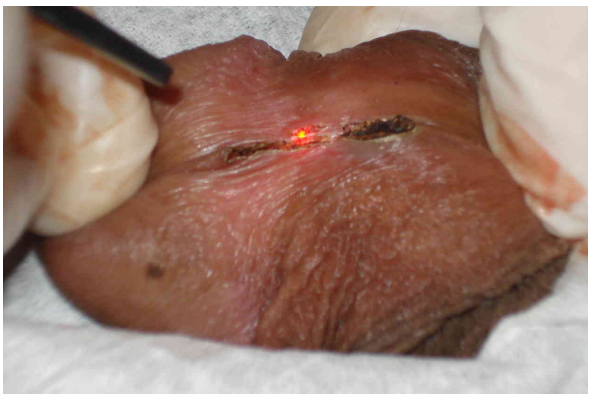

Imagen 2.
Láser desenfocado sobre los restos de frenillo como forma de hipertermia.

REFERENCIAS BIBLIOGRÁFICAS

1. *Castellsagué X, Ghaffari A, Daniel RW, Bosch FX, Muñoz N, Shah KV. Prevalence of penile human papillomavirus DNA in husbands of women with and without cervical neoplasia: a study in Spain and Colombia. J Infect Dis 1997;176:353-361.*
2. *Giuliano, A. R., Lazcano-Ponce, E., Villa, L. L., Flores, R., Salmeron, J., Lee, J.-H., Papenfuss, M. R., Abrahamsen, M., Jolles, E., Nielson, C. M., Baggio, M. L., Silva, R., Quiterio, M. The Human Papillomavirus Infection in Men Study: Human Papillomavirus Prevalence and Type Distribution among Men Residing in Brazil, Mexico, and the United States. Cancer Epidemiol. Biomarkers Prev 2008; 17: 2036-2043*
3. *Joyce Wright M.D. How smegma serves the penis. Disponible en: http://www.earthtym.net/smegma.htm [27 de febrero de 1997]*
4. *Rennie, S., Muula, A. S, Westreich, D. Male circumcision and HIV prevention: ethical, medical and public health tradeoffs in low-income countries. J Med Ethics 2007; 33: 357-361*
5. *Avila R.E., Samar M.E., Juri H., Femopase G.A., Hidalgo M., Ferrero J.C., Rinaldi C., Fonseca I. & Juri G (2009). Biological Effects Produced by intense Pulsed Light (Xe Cl) on the cartilage of the tongue chick Embryo using various filter. Int. J morphol 2009; 27(4):1003-1008.*
6. *Vaos G. Circumcision with the Nd:YAG laser contact technique compared with conventional surgery. Photomed Laser Surg. 2004; 22(4):318-322.*
7. *Jacobsen, V.T. Joseph. Carbon dioxide laser circumcisions for children Pediatr Surg Int (2003) 19: 11–13.*
8. *Malone, P., Steinbrecher, H. Medical aspects of male circumcision. BMJ 2007; 335: 1206-1290*

MULTI IMPLANTES CAM S.R.L
Representante Exclusivo de Córdoba

AESCULAP®

B|BRAUN
SHARING EXPERTISE

IMPLANTES FICO

Roque S. Peña 1423 - B° Cofico - Córdoba
Tel: (0351) 4728939 - 4728716
e-mail : multi-implantescam@arnetbiz.com.ar

REVISTA ARGENTINA DE MORFOLOGIA

NORMAS DE PUBLICACIÓN

1- **Contenido:** la Revista Argentina de Morfología es la revista oficial de la Asociación de Anatomistas de Córdoba, que se publica semestralmente, constituyendo los dos números anuales un volumen. Considerará para su publicación trabajos relacionados con todas las temáticas de las Ciencias Morfológicas desde una perspectiva multidisciplinaria e interdisciplinaria, en las siguientes áreas: Anatomía e Histología humanas, animal y vegetal, Embriología, Bioética, Epidemiología, Investigación básica y clínica, Educación e Historia de las Ciencias Morfológicas.

2- **Condiciones:** Los trabajos que se reciban para su publicación se aceptarán sobre la base de ser originales e inéditos, y que no hayan sido publicados total o parcialmente, ni remitidos a otra revista o medio de difusión. Los editores informarán a los autores de la recepción del trabajo.

Todo material propuesto para su publicación será revisado por el Comité Editorial y enviado para su evaluación a dos evaluadores externos. Los autores recibirán los comentarios de los evaluadores debiendo incorporar las modificaciones sugeridas. La **REVISTA ARGENTINA DE MORFOLOGIA** se reserva el derecho de aceptar o rechazar los artículos y hará sugerencias para mejorar su presentación.

3- **Tipos de artículos:** la revista publica artículos originales, editoriales, artículos de revisión, ensayos, actualizaciones, casos clínicos, conferencias, comunicaciones breves, cartas al editor.

4- **Presentación de los artículos:** los artículos podrán redactarse en español, inglés o portugués. Mecanografiados a doble espacio, en páginas numeradas desde la correspondiente al título, escritas en una sola carilla, fuente **Times New Roman 12.** El texto se entregará por triplicado, en hojas tamaño A4, acompañado de disco compacto en Word, indicando en la etiqueta el número de versión, título del artículo y el nombre del autor principal. En archivo aparte se enviarán las figuras, gráficos y tablas.

5- **Referencias bibliográficas:** Serán enumeradas en hojas diferentes a las del texto, con números arábigos de forma consecutiva a su aparición en el texto, según las Normas Vancouver, que se pueden consultar en la dirección electrónica: **http://www.fisterra.com/recursos_web/mbe/vancouver.asp#ejemplos**

Libros y Monografías

Autor. Título. Edición. Lugar. Editorial y año

Lolas, F. Bioética: el diálogo moral en las ciencias de la vida. Segunda Edición. Santiago de Chile. Editorial Mediterráneo, 2001.

Capítulo de un libro

Autor del capítulo. Título del capítulo. En: Apellido del autor del libro. Título del libro. Edición. Lugar. Editorial, año. Volumen y páginas consultadas y serie.

Ocaña Riola, R. Análisis descriptivo. En: Burgos Rodriguez, Rafael. Metodología de Investigación y escritura científica en clínica. Segunda Edición. España. Escuela Andaluza de Salud Pública, 1996. 131-154

Artículo de Revista

Autor. Título del artículo. Título de la Revista. Año; vol: (n°), páginas.

Medrano MJ, Cerrato E, Boix R, Delgado-Rodríguez M. Factores de riesgo cardiovascular en la población española: metaanálisis de estudios transversales. Med Clin (Barc). 2005; 124 (16): 606-612.

Documentos electrónicos: Artículo de revista en formato electrónico

Francés I, Barandiarán M, Marcellán T, Moreno L. Estimulación psicocognoscitiva en las demencias. An Sist Sanit Navar [revista en INTERNET, o revista online o revista en línea] 2003 setiembre-diciembre. [acceso o citado 19 de octubre de 2005]; 26(3). Disponible en: http://www.cfnavarra.es/salud/anales/textos/vol26/n3/revis2a.html

No se deben incluir:

* resúmenes o abstracts de presentaciones a congresos.
* publicaciones internas de instituciones públicas o privadas.
* datos sin publicar.

Datos sin publicar: esta información se cita en el texto de la siguiente manera:

* según Polak (sin publicar)
* according to Polak (unpub. data)

Artículos en preparación y artículos en etapa de revisión pero no aceptados aún:

* según Polak (in litt.)
* according to Polak (in litt.)

Comunicaciones personales

* según Polak (com. pers.)
* according to Polak (pers. comun.)

Artículos originales:

Con una extensión máxima de 12 páginas, incluyendo texto, ilustraciones y referencias. Las secciones se ordenarán por separado, de la siguiente manera: * primera página o página del título; segunda página, resumen estructurado (objetivo, materiales y métodos, resultados, principales conclusiones) en el idioma original del trabajo y en inglés y hasta cinco palabras clave después del resumen; a partir de la tercera página, el texto dividido en Introducción, Materiales y Métodos, Resultados, Discusión.

En la página del título se indicarán los siguientes datos: título del trabajo en el idioma original y en inglés, nombre y apellido de los autores, nombre completo y dirección del centro o institución donde se desarrolló el trabajo, título abreviado de hasta 40 caracteres incluyendo los espacios, dirección del autor responsable del trabajo y correo electrónico para la correspondencia y fuente de financiación de la investigación realizada, si corresponde.

Fotografías, gráficos y figuras deberán ser de buena calidad y tendrán una dimensión máxima de 10 x 15 cm. Se citarán en el texto por orden de aparición.

Las imágenes podrán ser en color o blanco y negro. En las imágenes microscópicas incluir técnica de coloración y aumento según el objetivo utilizado o la escala. En hoja aparte se incluirán los pies de figura debidamente numerados. Las tablas se incluirán en número de una por hoja, con su número y enunciado. Tablas, gráficos y figuras deberán ser lo suficientemente autoexplicativos para que no se necesite remitirse al texto para su comprensión.

Artículos breves (short communications)

De estructura similar a la de los artículos originales, escribir introducción, materiales y métodos, resultados y discusión en un solo bloque, con una extensión máxima de 3 páginas.

Artículos de revisión (review)

Constará de introducción, desarrollo según el tipo de estudio, conclusiones. Se puede acompañar de resumen, cuadros, figuras y referencias. Debe incluir un análisis crítico de la literatura y datos propios de los autores.

Editoriales

Sección que se receptará sólo por invitación parara expresar una opinión, reflexión o punto de vista sobre un asunto de actualidad o para comentar algún artículo reciente de particular interés. Abarcará una o dos páginas, tendrá un firme sustento científico y puede incluir algunas referencias.

Ensayo

Sección de análisis y reflexión de contenido analítico, que expresa la opinión del autor sobre un tema específico o de actualidad, constará de introducción, desarrollo y conclusiones, en un texto de una a dos páginas, con firme sustento científico y pocas o ningunas referencias

ACTUALIZACIONES

Estos trabajos descriptivos en los que se expone una visión global y actualizada sobre la situación de un área podrán ser tan extensos o breve como se requiera.

CASOS CLÍNICOS

En estos trabajos se presentarán resumen, introducción, presentación del caso clínico, discusión, referencias.

6- **Remisión del manuscrito:**

El manuscrito se enviará a la dirección postal **Chubut 419 B° Alberdi Córdoba CP 5000.**

Ética: cuando se informen trabajos con pacientes, cadáveres o animales, es indispensable tener la aprobación del Comité de Etica de la institución donde se realizó el estudio y estar de acuerdo con la última revisión de la declaración de Helsinki.

7- **Nomenclatura:** La terminología utilizada estará de acuerdo a la última edición de ***Anatomic Terminology, Nomina Anatomica Veterinaria, Terminologia Histologica (Federative International Committee on Anatomical Terminology – FICAT-)***

8- **Costo de publicación y separatas:** El costo de las imágenes en colores correrá por cuenta de los autores. Costo por artículo: 25 dólares. Costo de 10 separatas: 25 dólares.

9- **Fotografías:** Deberán enviarse en imágenes digitales con terminación .jpg, de más de 300 dpi, nítidas y bien definidas. En el pie de figura de cada imagen anotará la palabla clave que identifique el trabajo, el número de la ilustración y apellido del primer autor. Si la fotografía se incluyera en material previamente publicado, deberá acompañarse de la autorización escrita del titular de los Derecho de Autor. Todas las imágenes deberan citarse en el texto en orden de aparición. Las gráficas, dibujos y otras ilustraciones deben dibujarse o elaborarse con un programa de computación y adjuntarlas al mismo CD del texto; se debe señalar en la etiqueta el programa utilizado.