

# Revista Argentina de Morfología

---

## MIEMBROS FUNDADORES DE LA REVISTA ARGENTINA DE MORFOLOGÍA

Médica Sonia M. Alonso Salas	Prof. Dr. César Aranega	Prof. Dr. Rodolfo Ávila
Prof. Dra. María E. Dionisio de Cabalier	Prof. Dr. Enrique Castellani	Prof. Médico Oscar Castellanos
Prof. Médico Rodolfo Castro Pizarro	Prof. Dr. Alberto Gustavo Corball	Prof. Médico Rubén D'Agostino
Prof. Dr. Luis M. Defagot	Médico Gabriel A. Femopase	Prof. Médico Joaquín Fernández
Prof. Dra. Mónica Glocker	Prof. Médica Liliana Grandi	Médica Miriam L. Hidalgo de Femopase
Prof. Dr. Esteban Jáuregui	Prof. Ignacio F. Lares	Prof. Lic. Oscar Alfredo Méndez Loyola
Prof. Dra. Rosa E. Paéz	Prof. Médico Héctor Ríos	Prof. Médico Marcelo Ruggieri
Prof. Dr. Diego Sánchez Carpio	Prof. Dr. Carlos Sánchez Carpio	Prof. Dra. María Elena Samar
Prof. Médico Néstor Simondi	Prof. Lic. Alicia Tobares	Prof. Médico Sergio Traverso

## MIEMBROS ACTIVOS AÑO 2012 DE LA REVISTA ARGENTINA DE MORFOLOGÍA

Prof. Médico Pablo Balmaceda	Téc. Laboratorio Rosario Barello	Prof. Dr. Edgardo Bettucci
Prof. Dra. María E. Dionisio de Cabalier	Prof. Médico Oscar Castellanos	Prof. Dra. Melcky Castro
Prof. Médico Rodolfo Castro Pizarro	Prof. Dra. María Rosa Chaig	Prof. Dr. Alberto Gustavo Corball
Prof. Médico Esteban Criado Del Río	Prof. Dr. Luis M. Defagot	Mgter. M. Veterinaria Noemí Friedrich
Prof. Dr. Esteban Jáuregui	Prof. Médico Sebastián López Bubica	Prof. Médico José M. Mariconde
Prof. Dr. Vicente Adelio Montenegro	Prof. Dra. Rosa E. Paéz	Prof. Médico Héctor Ríos
Prof. Médico Marcelo Ruggieri	Prof. Dr. Carlos Sánchez Carpio	Prof. Dr. Diego Sánchez Carpio
Prof. Médico Néstor Simondi	Prof. Médico Néstor Villegas	

## COMITÉ EDITORIAL

### DIRECTORES:

Prof. Dra. Rosa E. Paéz	Prof. Dr. Carlos Sánchez Carpio	Prof. Dr. Estéban Jáuregui
-------------------------	---------------------------------	----------------------------

### EDITOR ASOCIADO:

Prof. Dra. María E. Dionisio de Cabalier

### COMITÉ DE REDACCIÓN:

Prof. Médico Oscar Castellanos (UNC)	Prof. Médica Melcky Castro (UNC)	Prof. Médico Rodolfo Castro Pizarro (UNC)
Prof. Dr. Alberto Gustavo Corball (UNC)	Lic. Comunic. Raúl AN Falcón (UNSL)	Prof. Dra. María Rosa Chaig (UNC)
Mgter M. Veterinaria Noemí Friedrich (UNC)	Prof. Dr. Roberto Brain (UNC)	Prof. Dr. Vicente Adelio Montenegro (UNC)
Dra. Fonoaud. María Verónica Salinas (UNSL)	Prof. Dr. Diego Sánchez Carpio (UNC)	Prof. Médico Néstor Simondi (UNC)
Prof. Médico Sergio Traverso (UNC)	Prof. Dr. Julio Cosiansi (UNC)	Prof. Dra. María Susana Kein (UNC)
Lic. Fonoaud. Norma B. Hernández (UNSL)		

### CONSULTORES NACIONALES:

Prof. Dr. Gustavo Irico Facultad de Ciencias Médicas Universidad Nacional de Córdoba	Prof. Dr. Rolando B. Montenegro Facultad de Ciencias Médicas Universidad Nacional de Córdoba	Lic. Fonoaud. María E Funez Facultad de Universidad Nacional de San Luis
Prof. Dr. César I. Aranega Facultad de Ciencias Médicas Universidad Nacional de Córdoba	Prof. Leonor Gauna Añasco Facultad de Ciencias Veterinarias Universidad Nacional de Buenos Aires	Dr. Roberto Miguel Ángel Colque Presidente de la Sociedad de Cardiología de Córdoba
Prof. Dr. Luis María Defagot Facultad de Ciencias Médicas Universidad Nacional de Córdoba	Prof. Dr. Gabriel Fonseca Facultad de Odontología Universidad Nacional de Córdoba	Prof. Dr. Daniel Salica Facultad de Ciencias Médicas Universidad Nacional de Córdoba
Prof. Dr. Pedro Pizarro Facultad de Ciencias Médicas Universidad Nacional de Córdoba	Prof. Dr. Rodolfo Ávila Facultad de Ciencias Médicas Universidad Nacional de Córdoba	Prof. Dr. Mario E. Zernotti Facultad de Medicina Universidad Católica de Córdoba

### CONSULTOR INTERNACIONAL:

Prof. Dr. Alejandro Peralta Soler  
Dermatopathologist, Richfield Laboratory of Dermatopathology, Ameripath, Cincinnati, EEUU

---

## EDITORIAL

Por medio del siguiente espacio deseo expresar mis sinceras felicitaciones al Comité Organizador de la IV Jornada Universitaria de Patólogos de Córdoba (JUPCO) realizada el 25 de abril del corriente año, por la buena recepción que ha tenido en nuestra comunidad científica la realización de este evento de franco carácter integrador y participativo. El mismo ha reunido a destacados profesionales de nuestro medio, en un ámbito de especial empatía y camaradería.

Es muy importante que en esta Revista de divulgación científica, diversos profesionales tengan la posibilidad de participar, en forma activa, a través de la comunicación de los avances de proyectos de los diferentes equipos de investigación como así también casos de interés científico.

Como sabemos, la planificación y organización de cualquier evento científico supone una gran dedicación y un esfuerzo mancomunado. Sólo luego de una ardua y rigurosa labor es posible, recién entonces, cosechar los frutos.

Por último, agradezco fervientemente la posibilidad que se me brinda de comunicarme con los lectores de vuestra prestigiosa revista.

Prof. Dr. Ismael Fonseca  
Prof. Adjunto II° Cátedra de Patología  
Facultad de Ciencias Médicas. UNC. Argentina

## ÍNDICE

Portada .....	I
Miembros Fundadores de la Revista Argentina de Morfología .....	II
Miembros Activos Año 2012 de la Revista Argentina de Morfología .....	II
Comité Editorial .....	II
Comité de Redacción: .....	II
Consultores Nacionales: .....	II
Consultor Internacional: .....	II
Editorial .....	III
Índice .....	IV

<b>RESÚMENES .....</b>	<b>1</b>
ADENOCARCINOMA VILLOGLANDULAR DEL CUELLO UTERINO. SÁNCHEZ A.V., CABRERA CANTONIA A.A., CALAFAT P. ....	3
ADENOMA CANALICULAR Y ADENOMA DE CÉLULAS BASALES DE GLÁNDULAS SALIVALES: DIAGNÓSTICO DIFERENCIAL INMUNOHISTOQUÍMICO. SAMAR ME, AVILA RE, FURNES M, FONSECA IB, OLMEDO LA, DIONISIO DE CABALIER ME .....	4
HIPERPLASIA NODULAR DE LAS GLÁNDULAS DE BARTHOLINO. CABRERA M., MOYANO CRESPO G., COPELLO R., CREMONEZZI D. ....	5
VALOR PREDICTIVO DEL GEN K-RAS EN EL CÁNCER COLORECTAL. MOYANO CRESPO G., BRUNO M., CABALIER M.E.D. ....	6
CÁNCER DE PIEL EN SUS PRINCIPALES VARIANTES DE ORIGEN EPIDÉRMICO: REVISIÓN DE CASUÍSTICA EN 10 AÑOS. CHESTA, D.; CORDERO, V.; NEGRI, I.; CABALIER, M.E.D. ....	7
CARCINOMA GÁSTRICO TIPO "DIFUSO" PRESENTACIÓN DE UN CASO. BARRIONUEVO. J, NEGRI, I, CABALIER MED. ....	8
CORIOCARCINOMA METASTÁSICO EN VULVA COMO PRIMERA MANIFESTACIÓN CLÍNICA. PRESENTACIÓN DE UN CASO Y REVISIÓN DE LA BIBLIOGRAFÍA. FURNES M., MORENO S., KUNZ H., PARADELO M., SAMAR M.E. ....	9
TÉCNICA DE DIAFANIZACIÓN: PLACENTA CON FETO. IMPORTANCIA PARA LA ENSEÑANZA. SÁNCHEZ CARPIO C, BARELLO, MARÍA DEL R., ALTAMIRANO BRASCA B. ....	10
ELASTOFIBROMA DORSI: PARÁMETROS CLÍNICOS-MORFOLÓGICOS A PROPÓSITO DE UN CASO. PICCINNI DJ, RODRIGUEZ N, MEZA VETANZO Z, KAPLAN R. ....	11
PROTOCOLO DE ESTUDIO EN ENFERMEDADES MITOCONDRIALES. CHAIG, MR; RAMOS VILA; A; MAFFRAND, R; ZERNOTTI, M; GEREZ DE BURGOS, NM. ....	12
FIBROELASTOSIS ENDOCARDICA. FUSCAGNI M.V., BURGOS A. DEL V., LUQUE C., MENESES C. ...	13

**Revista Argentina de Morfología**

Año 2014, Volumen II N° 3 suplemento 1.

**recursos**  
fotográficos  
EDITORIAL

Editorial:

recursos fotográficos. Deán Funes 52 - 3er piso - Of 320 - Pasaje Central - Teléfono y fax: (54) 351-4244219 - 0351-155509375 - 0351-155523555 - Córdoba - Argentina - X5000AAB - Argentina. recfot@gmail.com - benitoal@arnetbiz.com.ar - www.refcot.com.ar  
ISSN 1852-8740

Tirada 200 ejemplares. Todos los derechos reservados.

Ninguna parte de esta publicación puede ser reproducida, almacenada en sistema alguno de tarjetas perforadas o transmitida por otro medio electrónico, mecánico, fotocopador, registrador, etc.; sin permiso previo por escrito del Comité Editorial.

All rights reserved. No part of this publication may be reproduced, stored in a retrieval system, or transmitted, in any form or by any means, electronic, mechanical, photocopying, recording or otherwise, without the prior permission in writing from the authors and Publisher.

La editorial recursos fotográficos no es responsable de las opiniones, imágenes, tablas, gráficos, ilustraciones y fotos publicadas por los autores.

Diseño y edición: Alfredo E. Benito

TUMOR ESTROMAL GASTROINTESTINAL (GIST) ASOCIADO A NEUROFIBROMATOSIS DE VON RECKLINGHAUSEN TIPO 1. A PROPÓSITO DE TRES CASOS. GUERINI JULIO C, FONSECA IB, TESSI C, CABALLERO GA, SPITALE LS. ....	14
CAMBIOS MORFOLÓGICOS INDUCIDOS POR LA TERAPIA CON IODO RADIOACTIVO EN GLÁNDULA TIROIDES CON ENFERMEDAD DE GRAVES-BASEDOW. BARRIONUEVO, JAVIER; CREMONEZZI, DAVID; SZLABI, SUSANA; QUIÑONERO, LORENA; GELMAN, LILIANA .....	15
HIDROARSENICISMO CRÓNICO REGIONAL ENDÉMICO (HACRE). VÁSQUEZ DÍAZ P.J, MONTSERRAT DE LA MOTA F., ZALAZAR V., REINOSO N., CABALIER M.E.D .....	16
HIPERPLASIA ONCOCITICA ADENOMATOSA MULTIFOCAL: PRESENTACIÓN DE UN CASO. AVILA RE, SAMAR ME, CORBALL A, FONSECA I, FERRARIS L, FERRARIS R .....	17
TUMORES ESTROMALES GASTROINTESTINALES (GISTS). ESTUDIO DE LA BIOLOGÍA MOLECULAR CON ANTICUERPOS MONOCLONALES EN MICROMATRICES DE ADN (TISSUE MICROARRAYS). GUERINI JC, CABALLERO G, FONSECA IB, SPITALE LS. ....	18
LEUCEMIA LINFOBLÁSTICA PRE B EN ADULTO: REPORTE DE UN CASO CON COMPROMISO CUTÁNEO. CABRERA CANTONI AA, KURPIS M, DILLER A .....	19
LINFANGIOMA QUÍSTICO” PRESENTACIÓN DE UN CASO INUSUAL EN ADULTO. QUIÑONERO LORENA, TRUCCHIA ROSANA, CABALIER MARIA ELISA .....	20
MELANOMA MALIGNO DE URETRA: COMUNICACIÓN DE UN CASO DE LOCALIZACIÓN POCO FRECUENTE. JORRAT C., PAOLASSO M., CORDERO V., BRUNO M.A. ....	21
LA URGENCIA DEL PACIENTE NO ES LA URGENCIA DEL MÉDICO. OSTEOMIELITIS: PRESENTACIÓN DE UN CASO CLÍNICO. PÁEZ ROSA E, BENÍTEZ NÉSTOR, TRAVERSO SERGIO, PEDERNERA GASTÓN .....	22
VALOR PRÁCTICO DE LA CITOLOGÍA EN LOS TUMORES DE CABEZA Y CUELLO. NUESTRA CASUÍSTICA EN 10 AÑOS. MAZZOTTA, M.; SZLABI, S.; CABALIER, M.E.D.; GELMAN, L. ....	23
LESIONES POLIPOIDES DE LA VESÍCULA BILIAR: ANÁLISIS RETROSPECTIVO EN LOS ÚLTIMOS 10 AÑOS. MAZZOTTA M., FARA M., ALANIS A.M., CABALIER M.E.D. ....	24
NEUROBLASTOMA OLFATORIO: A PROPÓSITO DE UN CASO. FONSECA IB, CHIAVASSA Y, FERRARIS LA, FERRARIS RV, SPITALE LS. ....	25
SILICOSIS GANGLIONAR. FUSCAGNI M.V., BURGOS A. DEL V., LUQUE C., MENESES C. ....	26
TEJIDO CEREBELOSO, NEUROGLIAL Y EPENDIMARIO EN TERATOMAQUÍSTICO MADURO DE OVARIO: PRESENTACIÓN DE DOS CASOS. ROSALES F, TREZZA I.B., FONSECA IB, BOSIO MV, SPITALE LS. ....	27
TUMOR DE CÉLULAS GRANULARES ESOFÁGICO, UNA LOCALIZACIÓN INUSUAL. LABORIÉ, MARÍA V.; CABRERA, A.; CALAFAT, P.; DILLER, A. ....	28
NORMAS DE PUBLICACIÓN .....	29

**RESÚMENES**

***IV° JORNADA UNIVERSITARIA DE PATÓLOGOS DE CÓRDOBA***

***Hospital Nacioal de Clínicas, Facultad de Ciencias Médicas,  
Universidad Nacional de Córdoba***

***25 de Abril de 2014***



## **ADENOCARCINOMA VILLOGLANDULAR DEL CUELLO UTERINO.**

Sánchez A.V., Cabrera Cantoni A.A., Calafat P.

Hospital Privado Centro Médico de Córdoba, Córdoba

### **INTRODUCCIÓN:**

El adenocarcinoma villoglandular del cuello uterino es un subtipo poco frecuente de adenocarcinoma. Se da en pacientes jóvenes, y su pronóstico es, en general, muy bueno. Es un desafío diagnóstico, dado que hay que diferenciarlo de entidades benignas como la endocervicitis papilar, el papiloma mülleriano y el adenofibroma papilar del cuello del útero.

### **OBJETIVO:**

Presentar un caso muy infrecuente en paciente joven.

### **MATERIAL Y MÉTODOS:**

Paciente de 26 años, con anticoncepción oral, que consultó por sinusorragia. En el PAP se detectaron células endocervicales con severa atipia, sugestivo de carcinoma. La colposcopia mostró una lesión vegetante que protuía a través del OCE. Se tomaron biopsias que informaron Adenocarcinoma in situ. La toma resultó superficial por lo que no se descartó invasión ni presencia de una variante villoglandular. Se realizó conización del cuello uterino, mostrando la pieza un adenocarcinoma villoglandular con microinvasión de 1 mm (pTa1).

### **RESULTADOS:**

En las distintas series de casos, esta variedad de tumor ha expuesto un buen pronóstico. La problemática surge además el cual sería la mejor opción terapéutica para una paciente joven, nuligesta, con microinvasión al momento del diagnóstico. Se optó por conización del cuello uterino, estando actualmente libre de enfermedad y cursando un embarazo de 28 semanas luego de cerclaje del cuello uterino, sin complicaciones.

### **CONCLUSIÓN:**

El adenocarcinoma villoglandular es un reto diagnóstico, por sus características histológicas, por la diferencia pronóstica con los demás tipos de adenocarcinoma y por la incidencia en pacientes jóvenes que desean preservar la fertilidad. Se recomienda llegar al diagnóstico en la pieza quirúrgica y realizar un exhaustivo análisis de la muestra, descartado variedades mixtas que ensombrecerían el pronóstico.

### **BIBLIOGRAFÍA:**

1-Blaustein's *Pathology of the Female Genital Tract, Sixth Edition, Springer 2011.*

2-González-Bosquet E; *Villoglandular papillary adenocarcinoma of the uterine cervix: a case report and literature review; Eur J Gynaecol Oncol. 2009;30(2):211-3.*

3-Korach J et al; *Villoglandular papillary adenocarcinoma of the uterine cervix: a diagnostic challenge; Acta Obstet Gynecol Scand. 2009;88(3).*



## ADENOMA CANALICULAR Y ADENOMA DE CÉLULAS BASALES DE GLÁNDULAS SALIVALES: DIAGNÓSTICO DIFERENCIAL INMUNOHISTOQUÍMICO

Samar ME, Avila RE, Furnes M, Fonseca IB, Olmedo LA, Dionisio de Cabalier ME

Cátedras de Biología Celular, Histología y Embriología y 1º de Patología. Facultad de Ciencias Médicas. Cátedra A de Histología y Embriología. Facultad de Odontología. Universidad Nacional de Córdoba.

### INTRODUCCIÓN:

Históricamente, se consideraba que el adenoma canalicular (AC) formaba parte del conjunto de cambios morfológicos observados en el adenoma de células basales (ACB). Sin embargo, la OMS separó al AC de otros adenomas salivales ya que por sus características clínicas e histopatológicas no se relaciona con ningún subtipo de adenoma de células basales. Su apariencia histológica es uniforme y sus células se distribuyen en estructuras sólidas, trabeculares, tubulares, cribiformes o membranosas, patrones morfológicos que significan un desafío para su diagnóstico patológico. El ACB tiene una apariencia histológica uniforme dominada por células basaloideas distribuidas en patrones sólido, tubular, trabecular o membranoso.

### OBJETIVOS:

El propósito de este estudio es comparar el perfil inmunohistoquímico de estas entidades con anticuerpos contra citoqueratinas, vimentina, a-SMA, p63 y S-100.

### MATERIAL Y MÉTODOS:

Un AC de labio superior y 6 ACB (5 localizados en glándula parótida y uno en labio superior: 4 sólidos y 2 tubulares) se colorearon con H/E y revisaron sus diagnósticos. Se realizó inmunomarcación para AE1/AE3, S-100, vimentina, a-SMA y p63.

### RESULTADOS:

Las células tumorales del AC eran AE1/AE3 positivas y vimentina negativas. p63 y a-SMA no fueron expresados en AC. ACB fue positivo para a-SMA, p63, vimentina y AE1/AE3.

### CONCLUSIÓN:

Nuestro estudio demuestra que el AC y el ACB tienen diferentes perfiles inmunohistoquímicos y confirma los hallazgos previos. Además, los resultados obtenidos acuerdan con la última clasificación de la OMS, que los considera como dos entidades separadas. La naturaleza epitelial del AC está determinada por su alta positividad para citoqueratinas. La ausencia de reactividad con p63 y a-SMA descarta un origen mioepitelial de esta lesión. La inmunorreactividad para CK, vimentina, a-SMA y p63 apoyan la diferenciación ductal y mioepitelial de ACB. La inmunohistoquímica indica que AC deriva de células lumbales ductales mientras que ACB es probable que derive del parénquima salival.

### BIBLIOGRAFÍA

- 1-Machado de Sousa SO, Soares de Araujo N, Correa L, Pires Soubhia, Cavalcanti de Araujo V: *Immunohistochemical aspects of basal cell adenoma and canalicular adenoma of salivary glands. Oral Oncol* 2001; 37: 365-368.
- 2-Samar ME, Avila RE, Fonseca I, Ferraris RV, Rabino ZM: *Adenoma de células basales de glándulas salivales, variedades sólido y tubular: estudio histopatológico e inmunohistoquímico. Patología Revista latinoamericana* 2008; 46: 276-283.
- 3-Samar ME, Avila RE: *Tumores epiteliales de glándulas salivales. Editorial Académica Española. Saarbrücken. Alemania. 2013.*
- 4-Zarbo R, Prasad AR, Regezi JA, Gown AM, Saveria AT: *Salivary gland basal cell and canalicular adenomas. Arch pathol Lab Med* 2000; 124: 401-405.

## HIPERPLASIA NODULAR DE LAS GLÁNDULAS DE BARTHOLINO

Cabrera M., Moyano Crespo G., Copello R., Cremonuzzi D.  
Hospital Nacional de Clínicas. Sanatorio Privado La Carlota

### INTRODUCCIÓN:

El aumento de tamaño de las glándulas de Bartholino puede presentarse en procesos quísticos, inflamatorios o neoplásicos. Tumores originados glándulas vestibulares anogenitales, sobre todo las lesiones sólidas benignas, son muy raros. La hiperplasia nodular de glándulas de Bartholino tiene criterios diagnósticos bien definidos propuestos por Koenig y Tavassoli, para diferenciarla de otras proliferaciones benignas como el adenoma y el adenomioma. La edad promedio de presentación es de 35 años. La cirugía es considerada el tratamiento de elección con tasas de recurrencia local.

### MATERIALES Y MÉTODOS:

çmujer de 26 años que consultó por masa palpable y dolorosa en la región vestibular vulvar. Presentó buen estado general. La lesión se extrajo con cirugía. El material fijado formol al 10 % y se envió a nuestro laboratorio.

### RESULTADOS:

el estudio macroscópico mostró dos trozos nodulares cuyos diámetros mayores fueron de 1,7 y 1,5 cm de diámetro. Fueron de color pardo, de consistencia blanda y al corte presentaron áreas blanquecinas alternando con otras mixoides. Microscópicamente se observó una proliferación de ácinos mucinosos con epitelio sin atipia en relación a conductos centrales; preservando la relación ducto-acinar que se observa en las glándulas normales. Esta proliferación se expandía en nódulos separados por tejido conectivo denso sin conformar una cápsula periférica. También exhibió numerosas áreas mixoides por ruptura ductoacinar y extravasación de mucina, escasos focos de metaplasia escamosa ductal e infiltrado inflamatorio mononuclear focal.

### CONCLUSIÓN:

La hiperplasia de las glándulas de Bartholino es una lesión benigna que puede presentarse como una masa tumoral dolorosa en la región vestibular vulvar. Debe diferenciarse de otras lesiones benignas como el adenoma y el adenomioma, entidades que en promedio se presentan en mujeres de mayor edad. Se recomienda la extracción quirúrgica de la lesión más que el drenaje.

### BIBLIOGRAFÍA:

- 1-Koenig C, Tavassoli FA. Nodular hyperplasia, adenoma, and adenomyoma of Bartholin's gland. *Int J Gynecol Pathol.* 1998. 17(4): 289-94.
- 2-Fiori E, Ferraro D, Borrini F, De Cesare A, Leone G, Crocetti A, Schillaci A. Bartholin's gland hyperplasia. Case report and a review of literature. *Ann Ital Chir.* 2013 Nov 18; 84(ePub). pii: S2239253X13021774.
- 3-Ben-Harosh SI, Cohen I, Bornstein J. Bartholin's gland hyperplasia in a young woman. *Gynecol Obstet Invest.* 2008; 65(1): 18-20.
- 4-Kazakov DV1, Curik R, Vanecek T, Mukensnabl P, Michal M. Nodular Hyperplasia of the Bartholin Gland: A Clinicopathological Study of Two Cases, Including Detection of Clonality by HUMARA. *Am J Dermatopathol.* 2007 Aug;29(4):385-7.

## VALOR PREDICTIVO DEL GEN K-RAS EN EL CÁNCER COLORECTAL

Moyano Crespo G., Bruno M., Cabalier M.E.D.

Servicio de Patología- Hospital Nacional de clínicas. Facultad de Ciencias Médicas. Universidad Nacional de Córdoba. Argentina

### INTRODUCCIÓN:

En el cáncer de colon la acumulación de alteraciones oncogénicas se produce de manera progresiva, expresando una determinada morfología. Molecularmente existen 2 vías patogénicas para su desarrollo, la vía APC/ $\beta$  catenina (en la que se encuentra el gen Kras) y la vía de inestabilidad microsatélites. La primera es la más frecuente (80%), encontrándose asociada a CCR esporádico. Las mutaciones en el oncogen KRAS (codones 12 y 13) se encuentran en cerca del 40% de los CCR, siendo un factor predictivo negativo importante, ya que los pacientes con dicha mutación no responden a la terapia con anticuerpos contra el factor de crecimiento epidérmico (EGFR).

### OBJETIVOS:

Analizar la frecuencia de mutaciones del gen k-ras en 14 pacientes con cáncer de colon, dando a conocer su valor predictivo.

### MATERIAL Y MÉTODOS:

Estudio retrospectivo de 14 piezas quirúrgicas colorectales recibidas en nuestro servicio, desde Agosto de 2013 hasta el 20 de marzo de 2014. Las mismas fueron procesadas rutinariamente. Se envió tacho a Laboratorio Merck, Laboratorio GENIA - Genética Molecular. Buenos Aires para estudio de mutación de K-ras. El ADN fue purificado utilizando el kit Blood & Tissue DNA purification Kit de Qiagen. Los codones 12 y 13 del exón 1 del gen k-ras fueron amplificados y tipificados mediante primers alelo específicos, determinándose también expresión del EGFR mediante técnicas inmunohistoquímicas.

### RESULTADOS:

El 21, 43% (n=3) presentó mutación GTT (T/G) en el codón 12 del exón 1 del gen k-ras, siendo el 78,57% (n=11) restante Wild Type. El 100% expresó EGFR.

### CONCLUSIÓN:

La determinación de la mutación del gen K-ras es un factor predictivo negativo, ya que los pacientes con dicha mutación no responden a las terapias con anticuerpos contra EGFR, incrementándose la toxicidad de las mismas. En nuestra pequeña muestra la frecuencia de K-ras mutado es menor a la consultada en la bibliografía.

Conflicto de intereses: en el presente trabajo el laboratorio Merck Serono aportó con las marcaciones de K RAS.

### BIBLIOGRAFÍA:

- 1-Rosai J.: *Gastrointestinal tract; large bowel*. En: *Rosai and Ackerman's. Surgical Pathology*. Elsevier Mosby. New York. Ed. 10°. 2011. 11(1). 764-765.
- 2-Robbins y Cotran: *Patología Estructural y Funcional*. Capítulo 3 y 17: *Neoplasia y Tracto Gastrointestinal*. Elsevier Saunders. Ed. 8°. 2010.
- 3-EGFR and KRAS in colorectal cancer. Markman B1, Javier Ramos F, Capdevila J, Tabernero J. *IMedical Oncology Department, Vall d'Hebron Institute of Oncology (VHIO), Vall d'Hebron University Hospital, Barcelona, Spain. Adv Clin Chem*. 2010;51:71-119.
- 4-KRAS mutation status is predictive of response to cetuximab therapy in colorectal cancer. Lièvre AI, Bachet JB, Le Corre D, Boige V, Landi B, Emile JF, Côté JF, Tomasic G, Penna C, Ducreux M, Rougier P, Penault-Llorca F, Laurent-Puig P. *Université Paris-Descartes, Institut National de la Sante et de la Recherche Medicale UMR-775, Paris, France. Cancer Res*. 2006 Apr 15;66(8):3992-5.
- 5-Predictive and prognostic factors in the complex treatment of patients with colorectal cancer. László L. Magy *Onkol*. 2010 Dec;54(4):383-94. doi: 10.1556/MOnkol.54.2010.4.13.

## **CÁNCER DE PIEL EN SUS PRINCIPALES VARIANTES DE ORIGEN EPIDÉRMICO: REVISIÓN DE CASUÍSTICA EN 10 AÑOS**

Chesta, D.; Cordero, V.; Negri, I.; Cabalier, M.E.D.

Servicio de Patología. Hospital Nacional de Clínicas. Facultad de Ciencias Médicas. Universidad Nacional de Córdoba. Argentina

### **INTRODUCCIÓN:**

El diagnóstico de cáncer de piel se encuentra en primer lugar dentro de la estadísticas de neoplasias. Los tumores malignos más frecuentes de piel de origen queratinocítico son el Carcinoma Basocelular (CBC) y el Carcinoma Epidermoide (CE). Siendo más frecuente el CBC con una relación 5/1 respecto al CE. Ambos comparten características epidemiológicas (sexo, edad, factores de riesgo, localización anatómica, etc.) diferenciándose en el comportamiento biológico. En tercer lugar y con mucha menos frecuencia se encuentra el Melanoma Maligno (MM), de origen melanocítico, con importantes diferencias clinico-epidemiológicas.

### **OBJETIVOS:**

Determinar la frecuencia de reportes histopatológicos de neoplasias malignas primarias de epidermis, su relación con edad y sexo en un período de 10 años. Realizados en la Sección de Dermatopatología de nuestro servicio.

### **MATERIAL Y MÉTODOS:**

Se revisaron un total de 6.968 informes del archivo de biopsias de piel, las cuales fueron procesadas y estudiadas entre enero de 2004 y diciembre de 2013 en el servicio de Patología del Hospital Nacional de Clínicas de Córdoba.

### **RESULTADOS:**

De un total de 6968 biopsias de piel, tienen diagnóstico de neoplasia 1383 de las cuales corresponden a CBC 911 casos, 401 a CE y 71 a MM. En general la distribución por sexo afecta el 55% a mujeres y el 45 % a hombres. El rango etario fue 17-101 años, con un promedio general de edad al diagnóstico de 66 años.

### **CONCLUSIÓN:**

El análisis de los datos en relación al tipo histológico más frecuente ubicó al CBC en primer lugar, seguido por el CE, manteniendo una relación 2.3/1, y finalmente MM. Con respecto a la edad, los grupos etarios afectados coinciden con la bibliografía. En cuanto al sexo se halló una diferencia, ya que CBC y MM resultó más frecuente en mujeres que en hombres, mientras que CE mantuvo su mayor incidencia en hombres.

### **BIBLIOGRAFÍA:**

- 1-Weedom D, Strutton G: *Tumors of the epidermis*. En *Weedom's skin pathology (10ma eds)*, Ed. Churchill-Livingstone, Elsevier. Londres. 2010, pp682-699.
- 2- Zoraida C., López C.: *Incidencia de carcinoma basocelular y epidermoide*. *Dermatología Rev Mex Volumen 51*, Núm. 4, julio-agosto, 2007. disponible en: [www.revistasmedicasmexicanas.com.mx](http://www.revistasmedicasmexicanas.com.mx)
- 3-Hernandez-Zarate SI, Medina-Bojorquez A, Lopez-Tello-Santillan AL.: *Epidemiología del cáncer de piel en pacientes de la clínica dermatooncología del centro dermatológico Dr. Ladislao de Pascua. Estudio retrospectivo de los últimos ocho años*. *Dermatol Rev Mex* 2012; 56(1): 30-37.
- 4-Eisemann N., Waldmann A., Geller AC.: *Non-Melanoma Skin Cancer Incidence and Impact of Skin Cancer Screening on Incident*. *Journal of Investigative Dermatology* (2014) 134, 43–50; doi:10.1038/jid.2013.304
- 5-Ferreira FR., Costa Pevide B., Fabri Rodrigues R.: *Differences in age and topographic distribution of the different histological subtypes of basal cell carcinoma, Taubaté (SP), Brazil*. *Bras Dermatol*. 2013;88(5):726-30. Disponible en: <http://dx.doi.org/10.1590/abd1806-4841.20132145>

## **CARCINOMA GÁSTRICO TIPO DIFUSO” PRESENTACIÓN DE UN CASO.**

Barrionuevo. J, Negri.I, Cabalier.MED.

Servicio de Patología- Hospital Nacional de clínicas. Facultad de Ciencias Médicas. Universidad Nacional de Córdoba. Argentina

### **INTRODUCCIÓN:**

Es un adenocarcinoma primario de estómago que macroscópicamente crece de forma infiltrante endureciendo la pared. Microscópicamente las células neoplásicas se disponen de manera difusa extendiéndose hacia la profundidad con pérdida de la cohesividad debido a una alteración de la “e-cadherina”, se destaca además la mucosecreción intracelular y la desmoplasia estromal. Epidemiológicamente hay un leve predominio del sexo masculino y en edades más tempranas que el tipo intestinal. No hay factores de riesgo ni lesiones precursoras establecidas.

### **OBJETIVOS:**

Dar a conocer una variante histológica infrecuente de estómago.

### **MATERIAL Y MÉTODOS:**

Presentación del caso: paciente varón de 43 años, con diagnóstico clínico de gastritis (pirosis, distensión postprandial) que intensifica sus síntomas con dolor epigástrico. Se realiza V.E.D.A y se toma biopsia de estómago.

### **RESULTADOS:**

La veda informa lesión subcardial que se propaga a cara anterior y posterior de estómago. En la biopsia se observan escasas células en anillo de sello y moderado infiltrado crónico. Se realiza IHQ con citoqueratina y cd68, dando como resultado adenocarcinoma con células en anillo de sello. Posteriormente se realiza gastrectomía donde se correlaciona lo diagnosticado.

### **CONCLUSIÓN:**

El carcinoma gástrico difuso puede diagnosticarse como un proceso benigno, ya que las células tumorales muestran poca notoriedad asociado a la marcada reacción inflamatoria con desmoplasia, por lo que en biopsias dudosas se requiere I.H.Q.

### **BIBLIOGRAFIA:**

- 1-Rosai and Ackerman's . *Surgical Pathology . volumen 1. décima edición. elsevier. 2011.*
- 2-Robbins y Cotran. *Patología estructural y funcional. séptima edición. elsevier. 2006.*
- 3-Humphrey. p, Dehner.l, Pfeifer. j. *the washington manual of surgical pathology. segunda edición. lippincott willians y wilkins. 2012.*
- 4-Greenson j.k. *diagnóstico de patología gastrointestinal. primera edición. marban. 2012.*

## **CORIOCARCINOMA METASTÁSICO EN VULVA COMO PRIMERA MANIFESTACIÓN CLÍNICA. PRESENTACIÓN DE UN CASO Y REVISIÓN DE LA BIBLIOGRAFÍA**

Furnes M., Moreno S., Kunz H., Paradelo M., Samar M.E.

Servicio de Patología- Hospital Nacional de clínicas. Facultad de Ciencias Médicas. Universidad Nacional de Córdoba. Argentina- Clínica P. San Isidro Jesús María, Laboratorio Privado Córdoba. Cátedra A de Histología y Embriología. Fac Odontología UNC Córdoba

### **INTRODUCCIÓN:**

El cáncer de vulva es infrecuente, menos del 5% de todos los tumores malignos uro-ginecológicos y alrededor del 1% de todos los cánceres en sexo femenino. Predominan los carcinomas primarios epidermoides con muy baja incidencia de adenocarcinomas. Las metástasis en vulva son aún más raras, alcanzando el 5% de los tumores malignos de dicha región.

### **OBJETIVOS:**

Comunicar un caso de coriocarcinoma metastático en vulva, describir características clínico-patológicas e inmunohistoquímicas, plantear diagnósticos diferenciales y revisar la bibliografía.

### **MATERIAL Y MÉTODOS:**

Paciente de 40 años de edad que consulta al Servicio de Ginecología por sangrado local. Al examen se halla una tumoración vulvar de crecimiento rápido la cual se extrae en su totalidad para su estudio. Al interrogatorio surge amenorrea de varios meses. Ecografía tocoginecológica: sospecha de embarazo detenido.

### **RESULTADO:**

Se recibe Pieza Quirúrgica de 3,8 cm X 3,5 cm. con piel ulcerada en sectores. Al corte se observa un tumor de 3 cm de diámetro, friable, color blanquecino alternando con rojo vinoso. Se procesa con técnicas de rutina para estudio microscópico y de Inmunohistoquímica. Microscopia: la tumoración descrita en la Macroscopia muestra una proliferación de células neoplásicas con núcleos grandes, pleomorfos, bi y multinucleaciones, nucleolos prominentes y abundantes mitosis atípicas. Los citoplasmas son débilmente eosinófilos con membrana citoplasmática mal definida. Se observa vasos sanguíneos dilatados, canales vasculares y amplios lagos sanguíneos con coágulos fibrinohemáticos. En profundidad fibras musculares estriadas. Se plantea el diagnóstico diferencial entre tumor de origen vascular, carcinoma epidermoide accidentado o coriocarcinoma. Se realizan estudios de inmunohistoquímica que arrojaron: Citoqueratinas AE1/AE3: positivo, CD10: positivo, HCG: positivo. Estos hallazgos, sumados a su histomorfología, vincula la lesión con: Coriocarcinoma.

### **CONCLUSIONES:**

Las características histopatológicas e inmunohistoquímicas de la neoplasia vulvar más los antecedentes clínico-patológicos de la paciente sugieren una metástasis de un coriocarcinoma de origen trofoblástico.

### **BIBLIOGRAFÍA:**

- 1..Alomar A, Moreno R, Usandizaga M. Coriocarcinoma: un reto para el clínico y el patólogo. *Prog Obstet Ginecol* 2005;48:91-6.
- 2.Cruz OH, Rodríguez MHA, Román BE, et al. Coriocarcinoma gestacional con metástasis múltiples. *Caso clinicopatológico. Rev Fac UNAM* 2000;43:153-6.
- 3-.Altieri A, Franceschi S, Ferlay J, et al. *Epidemiology and aetiology of gestacional trophoblastic diseases. Lancet Oncology* 2003;4:670-8.

## **TÉCNICA DE DIAFANIZACIÓN: PLACENTA CON FETO. IMPORTANCIA PARA LA ENSEÑANZA**

Sánchez Carpio, C., Barelo, María del R., Altamirano Brasca B.  
Instituto y Cátedra de Anatomía Normal

### **INTRODUCCIÓN:**

La diafanización consiste en realizar la extracción del agua del preparado para que luego por medio de químicos, que igualan los índices de refracción de la luz del interior del órgano con el medio que lo contienen, se hagan diáfanos y se puedan observar las estructuras internas que presentan. En la enseñanza de la Anatomía es importante la observación de las estructuras anatómicas para su aprendizaje, esta técnica nos permite la visualización de los órganos internos, en este caso de un feto pudiendo observar las relaciones del cordón con la placenta.

### **MATERIALES Y MÉTODO:**

Preparado formalizado, feto con placenta, técnica de Hildreth Spalteholz modificada, guantes y protección por el uso de reactivos.

### **RESULTADOS:**

En este caso se visualiza el interior del cordón umbilical que conecta la placenta con el feto, donde se observa perfectamente la arteria y la vena, los globos oculares del feto y su estructura ósea, este proceso de diafanización fue de 2 meses, además nos permite por transparencia ver las relaciones anatómicas.

### **CONCLUSIONES:**

Teniendo en cuenta los tiempos de deshidratación cuando son muy prolongados los preparados se contraen pero si los tiempos son justos salen buenas piezas para la enseñanza. Así mismo nosotros lo conservamos en xilol puro, a diferencias de otras técnicas que son con benceno.

## **ELASTOFIBROMA DORSI: PARÁMETROS CLÍNICOS-MORFOLÓGICOS A PROPÓSITO DE UN CASO.**

Piccinni DJ, Rodríguez N, Meza Vetanzo Z, Kaplan R.

Cátedra de Patología III, Facultad de Ciencias Médicas, UNC. Servicio de Anatomía Patológica, Hospital Municipal de Urgencias, Córdoba

### **INTRODUCCIÓN:**

El elastofibroma dorsi es un tumor benigno poco frecuente de tejido fibroelástico, de crecimiento lento generalmente unilateral que afecta a mujeres en la quinta década de vida. Descrito por Järvi y Saxén en 1961, es un tumor de consistencia firme, adherido a la pared torácica o la escápula formado por nidos de colágeno, fibras elásticas alteradas y grasa residual que invade el tejido muscular y/o periostio. Suele ser asintomático, aunque puede observarse dolor con resalto de la escápula que se irradia al hombro. Tiene un patrón ecográfico característico, en casos dudosos correspondería realizar una TAC o RM. No suele requerir tratamiento quirúrgico, excepto en aquellos pacientes que presenten dolor o limitación funcional.

### **OBJETIVO:**

Analizar las características morfológicas del elastofibroma dorsi, para establecer los parámetros morfológicos de su diagnóstico.

### **MATERIAL Y MÉTODOS:**

Mujer de 49 años con tumor subescapular doloroso de crecimiento lento. Se recibe formación tumoral firme, de límites imprecisos rodeada por tejido adiposo, de 10cm. de diámetro. El material recibido se fijó en formol al 10 % se incluyó en parafina y se coloreó con técnicas de hematoxilina- eosina y orceína.

### **RESULTADO:**

La lesión presenta una superficie de corte gris-blanquecina, con áreas amarillentas. Histológicamente constituida por abundante colágeno y fibras elásticas dispersas (puestas de manifiesto con la tinción de orceína) que se disponen en fragmentos alargados con bordes aserruchados y otros pequeños redondeados. La celularidad es escasa, sin atipias ni mitosis manifiestas. En el caso analizado el sitio de presentación, la edad, el sexo y sobre todo los criterios histológicos coincidieron con lo reportado en la bibliografía.

### **CONCLUSIÓN:**

El elastofibroma dorsi es una patología infrecuente, que se presenta en mujeres mayores de 50 años que tiene un patrón ecográfico característico y no suele requerir tratamiento quirúrgico, excepto en aquellos pacientes que presenten dolor o limitación funcional.

### **BIBLIOGRAFÍA:**

- 1.-Pyne D, Mootoo R, Bhanji A, Amin S. *Elastofibroma dorsi*. *Ann Rheum Dis*. 2002;61:278-9.
- 2.-Battaglia M, Vanel D, Pollastri P, Balladelli A, Alberghini M, Staals EL, et-al. *Imaging patterns in elastofibroma dorsi*. *Eur J Radiol*. 2009;72:16-21.
- 3.-andser EA, Goree JC, El-Khoury GY. *Elastofibroma dorsi: prevalence in an elderly patient population as revealed by CT*. *AJR Am J Roentgenol*. 1998;171:977-80.
- 4.-Ramos R, Ureña A, Macía I, Rivas F, Rius X, Armengol J. *Elastofibroma dorsi: an uncommon and under-diagnosed tumour*. *Arch Bronconeumol*. 2011;47:262-3.
- 5.-Majó J, Gracia I, Doncel A, Valera M, Núñez A, Guix M. *Elastofibroma dorsi as a cause of shoulder pain or snapping scapula*. *Clin Orthop Relat Res*. 2001;388:200-204.



## PROTOCOLO DE ESTUDIO EN ENFERMEDADES MITOCONDRIALES.

Chaig, MR; Ramos Vila; A; Maffrand, R; Zernotti, M; Gerez de Burgos, NM.

Cátedra de UHMI N° 4. Hospital Misericordia. Cátedra de Oftalmología. Hospital de Clínicas. Cátedra de Bioquímica y Biología Molecular FCM. UNC. Servicio de ORL Sanatorio Allende.

Los desórdenes asociados con mutaciones en el genoma mitocondrial, tienen una particular expresión clínica por la línea materna. La presentación puede ser sindrómica y no sindrómica. Una interacción entre anomalías clínicas y moleculares, que se producen por estar afectada la cadena de fosforilación oxidativa, con disminución en la producción de ATP. El objetivo de nuestro trabajo fue estudiar enfermedades mitocondriales sindrómicas y no sindrómicas. Se estudiaron 6 familias no emparentadas entre sí (a, b y c), presentaban sordera neurosensorial bilateral profunda, sindrómica. Dos de ellas (a y b), posterior a la administración de antibióticos aminoglucósidos. Familias (d, e, f) presentaban oftalmoplegía externa progresiva, de presentación sindrómica autosómica dominante y mitocondrial, pero con diferente expresividad. El estudio genético molecular en las familias por línea materna (a, b, c), demuestra una mutación en el gen ARNtser (UCN), del ADNmt. Las familias (d, e y f) demostraron molecularmente mutaciones en el ADN nuclear, gen C10orf2, exones 1 y 5, afectando la replicación del ADNmt. La presentación clínica sindrómica en las 6 familias por línea materna, tienen diversidad en la sintomatología, los estudios complementarios morfológicos y bioquímicos de biopsia de músculo estriado, demostraron que la actividad enzimática, del IV complejo de la cadena respiratoria, la citocromo-oxidasa, estaba disminuida. En sangre y orina (familias d, e y f), se observó alteración del metabolismo de la glicina (agente reductor). En dos familias d y e, se ha instaurado tratamiento con coenzima Q, con resultados clínicos paliativos. La diversidad de la presentación clínica y molecular, que afectan la cadena respiratoria a nivel celular, obliga a pensar en patología mitocondrial sindrómica. Cuyo diagnóstico se realiza, solicitando biopsia de músculo estriado para estudios de microscopía de luz, bioquímicos y de microscopía electrónica, además del molecular. Creemos que estas patologías de tan reciente conocimiento en el diagnóstico, están sub-diagnosticadas y un protocolo de estudio universal es necesario.

## BIBLIOGRAFÍA

- 1-Patrick F Chinnery, *FRC Path, 2010 Mitochondrial Disorders. Overview MedGen UID: 56484 Concept ID: C0162670. Disease or Syndrome*
- 2-Helen AL Tuppen, Karin Naess, Nancy G Kennaway, Mazhor Al-Dosary, Nicole Lesko, John W Yarham, Helene Bruhn, Rolf Wibom, Inger Nennesmo, Richard G Weleber, Emma L Blakely, Robert W Taylor, and Robert McFarland. 2012. Mutations in the mitochondrial tRNASer(AGY) gene are associated with deafness, retinal degeneration, myopathy and epilepsy. *Eur J Hum Genet.* 20(8): 910.
- 3-Huijun Yuan, Yaping Qian, Yanjun Xu, Juyang Cao, Linna Bai, Weidong Shen, Fei Ji, Xin Zhang, Dongyang Kang, Jun Qin Mo, John H. Greinwald, Dongyi Han, Suoqiang Zhai, Wie-Yen Young\*, and Min-Xin Guan. 2005. Cosegregation of the G7444A Mutation in the Mitochondrial COI/tRNASer(UCN) Genes with the 12S rRNA A1555G Mutation in a Chinese Family with Aminoglycoside-induced and Nonsyndromic Hearing Loss. *Am J Med Genet A.* 2005 October 1; 138A(2): 133-140. doi:10.1002/ajmg.a.30952.
- 4-Paradas C, Camaño P, Otaegui D, Oz O, Emmanuele V, DiMauro S, Hirano M. 2013. Longitudinal clinical follow-up of a large family with the R357P Twinkle mutation. *JAMA Neurol.* 2013 Nov;70(11):1425-8. doi: 10.1001/jamaneurol.2013.3185.
- 5-Dünder H1, Ozgöl RK, Yalnizoglu D, Erdem S, Oguz KK, Tuncel D, Temuçin CM, Dursun A. 2012. Identification of a novel Twinkle mutation in a family with infantile onset spinocerebellar ataxia by whole exome sequencing. *Pediatr Neurol.* 46(3):172-7. doi: 10.1016/j.pediatrneurol.2011.12.006.
- 6-Ronchi D, Fassone E, Bordoni A, Sciacco M, Lucchini V, Di Fonzo A, Rizzuti M, Colombo I, Napoli L, Ciscato P, Moggio M, Cosi A, Collotta M, Corti S, Bresolin N, Comi GP. 2011. Two novel mutations in PEO1 (twinkle) gene associated with chronic external ophthalmoplegia. *J Neurol Sci.* 2011 Sep 15;308(1-2):173-6. doi: 10.1016/j.jns.2011.05.042.

## FIBROELASTOSIS ENDOCARDICA

Fuscagni M.V., Burgos A. del V., Luque C., Meneses C.  
Laboratorio Privado de Anatomía Patológica y Citología. Córdoba.

### INTRODUCCIÓN:

La Fibroelastosis Endocárdica es una cardiopatía restrictiva infrecuente, de origen incierto, que se la ha relacionado con el virus Coxackie B, el de la parotiditis y con la exposición materna a organofosforados. Se caracteriza por un engrosamiento fibroelástico focal o difuso del endocardio, principalmente del ventrículo izquierdo, que puede comprometer el miocardio y las válvulas cardíacas. Produce cardiomegalia y evoluciona hacia la insuficiencia cardíaca irreversible y fatal. Es más frecuente durante los dos primeros años de vida.

### OBJETIVOS:

Presentar un caso poco frecuente de Elastofibrosis Endocárdica y describir sus hallazgos histopatológicos.

### MATERIALES Y MÉTODOS:

Lactante de sexo femenino de 1 día de edad con antecedentes de insuficiencia cardíaca aguda y progresiva, seguida de muerte. En la necropsia se observó corazón aumentado de tamaño y peso que a su apertura evidenció cavidades dilatadas más notoriamente del lado izquierdo, con superficie endocárdica blanco-nacarado, con discreto aumento de la consistencia, sin alteraciones valvulares macroscópicas. Los tejidos se fijaron en solución de formaldehído al 10%, se incluyeron en parafina y los cortes histológicos se colorearon con H&E, Masson y Orceína. Microscopia: Áreas de transformación fibro-elástica a nivel del endocardio de ambos ventrículos, que compromete el miocardio y rodean grandes vasos. No se observaron infiltrados inflamatorios reactivos, endocarditis, miocarditis ni pericarditis. Pulmones con edema, vasocongestión y células cardíacas; el resto de los órganos mostraron edema y vasocongestión como signos de la insuficiencia cardíaca descompensada.

### RESULTADOS:

Necropsia de lactante de sexo femenino con hallazgos histológicos vinculables a Fibroelastosis Endocárdica.

### CONCLUSIONES:

Las cardiopatías congénitas son de difícil prevención y de alta mortalidad, por lo cual el conocimiento de éstas es de vital importancia; una de ellas es la Fibroelastosis Endocárdica, enfermedad poco frecuente, que si bien se puede presentar en niños y en adultos, es más frecuente en los primeros y de consecuencias letales, dependiendo si el compromiso es focal o difuso.

### BIBLIOGRAFÍA

- 1-Antiñolo G, Mangano AI, Moruno A, Gruesoc J, Bedoya JM. Diagnóstico prenatal de estenosis aórtica crítica y fibroelastosis endocárdica. *Prog Obstet Ginecol.* 2005; 48(6): 299-302.
- 2-Balakumar K, Misha K, Milind K. Increased fetal endocardial echogenicity mimicking endocardial fibroelastosis following maternal organophosphorus poisoning and its complete regression in utero. *Indian J Radiol Imaging.* 2013; 23: 262-265.
- 3-Doxastakis GB, Meiriño AL, Prosen AA, Goujon NW, Mayol LA, Edward van Domselaar P. Ecocardiografía fetal: un estudio sobre su alcance en el diagnóstico de cardiopatías congénitas. *Rev Posg Cát Med* 2002; (117):3-5.
- 4-Farm AO, Urriola BP, Soli's AA. Fibroelastosis endocárdica: aspectos clínicos y ecocardiográfico. *Rev. Chil. Pediatr.* 1986; 57(5): 419-422.
- 5-Finch AD. La importancia de la ecocardiografía fetal en la detección y el manejo de las malformaciones cardíacas congénitas. *Rev Esp Cardiol* 2006; 59(3):23-8.

## TUMOR ESTROMAL GASTROINTESTINAL (GIST) ASOCIADO A NEUROFIBROMATOSIS DE VON RECKLINGHAUSEN TIPO 1. A PROPÓSITO DE TRES CASOS.

Guerini Julio C, Fonseca IB, Tessi C, Caballero GA, Spitale LS. Hospital Universitario de Maternidad y Neonatología, Facultad de Ciencias Médicas, Universidad Nacional de Córdoba E-mail: isma\_fonseca@hotmail.com

### INTRODUCCIÓN:

Los tumores del estroma gastrointestinal (GISTs) son sarcomas de partes blandas. Representan el 2-3% de las neoplasias digestivas y su localización más frecuente es el estómago (47%). La asociación de GIST y neurofibromatosis de von Recklinghausen (neurofibromatosis tipo 1 - NF1-) es del 7%. Se han reportado casos de GISTs de incidencia familiar y asociados a la tríada de Carney (GISTs + condromas pulmonares + paragangliomas extraadrenales)

### OBJETIVO:

Presentar 3 casos de GISTs asociados con NF1, describir los hallazgos anatomopatológicos y su inmunofenotipo.

### MATERIAL Y MÉTODOS:

Caso N° 1. Autopsia de varón de 52 años, con manchas "café con leche" en tórax, neurofibromas en todo el cuerpo y deformidades esqueléticas en miembros inferiores. En ileon se observó tumor parietal de 3,5 cm de diámetro, elástico, color grisáceo y aspecto fasciculado. Caso N° 2: Paciente de sexo masculino, de 65 años de edad, con neurofibromas múltiples, al que se le extrajo un tumor nodular de antro gástrico de 4 cm. de diámetro y bien delimitado, de consistencia blanda. Caso N°3: Mujer de 48 años. Consultó por hematemesis. Ecoendoscopia: GIST de cuerpo gástrico de 2 cm. Los materiales fueron procesados con la técnica habitual y coloreados con H-E. Se realizó estudio inmunohistoquímico con Vimentina, CD-34, S-100, SMA y c-Kit (CD 117).

### RESULTADOS:

Los tres casos presentaron hallazgos similares. Piel y tejidos blandos con neurofibromas múltiples y presencia de cuerpos de Wagner-Meissner simil. GISTs benignos (según los criterios de Amin: < de 5 cm y < menos de 5 mitosis/ 50 campos de gran aumento) uno de intestino delgado y dos de estómago. Histológicamente se observó un patrón fusocelular entrelazado, con presencia de fibras skenoide (GIST de delgado).

Inmunofenotipo: Vimentina, CD-34 y c-Kit (CD117) positivos (en un patrón de tinción difuso) y S-100 y SMA negativos.

### CONCLUSIÓN:

El patólogo debe estudiar las lesiones enfatizando en: el tamaño del tumor, índice mitótico y perfil inmunofenotípico. Los GISTs muestran un curso clínico impredecible con riesgo de recidiva tardía. Es recomendable el seguimiento periódico.

### BIBLIOGRAFÍA:

Fonseca IB., Guerini JC., Gramática L., Piccini DJ., Avila RE, Spitale LS. Expresión inmunohistoquímica de vimentina, CD 34 y c-Kit (CD 117) en tumores estromales gastrointestinales. *Int. J. Morphol.*, 28(2):453-459, 2010.

Rosai J. Rosai and Ackerman's. *Surgical Pathology*. 10 th ed., Vol 1, 2011.

Miettinen M, Lasota J, Sobin, LH. Gastrointestinal stromal tumors in patients with neurofibromatosis 1: a clinicopathologic and molecular genetic study of 45 cases. *Am J Surg Pathol* 2006, 30: 90-96.

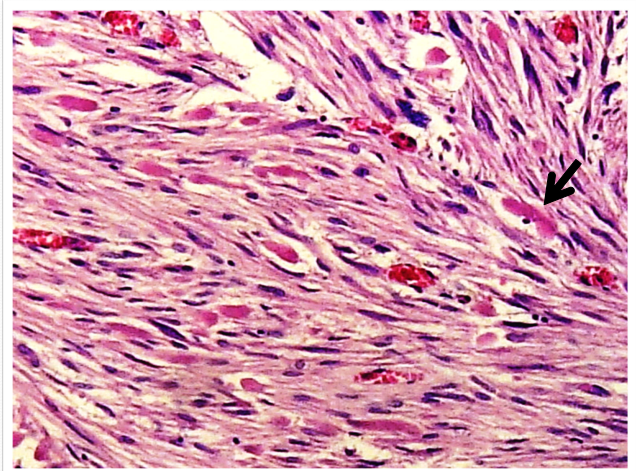


Figura 1 - H/E 100X GIST Proliferación de células fusadas con presencia de fibras skenoide (flecha).

## **CAMBIOS MORFOLÓGICOS INDUCIDOS POR LA TERAPIA CON IODO RADIOACTIVO EN GLÁNDULA TIROIDES CON ENFERMEDAD DE GRAVES-BASEDOW.**

Barrionuevo, Javier; Cremonuzzi, David; Szlabi, Susana; Quiñero, Lorena; Gelman, Lilita  
Servicio de Patología- Hospital Nacional de clínicas. Facultad de Ciencias Médicas. Universidad Nacional de Córdoba. Argentina

### **INTRODUCCIÓN:**

Son ampliamente conocidas las alteraciones cito-histológicas inducidas por la terapia radiante. En el caso de pacientes con Enfermedad de Graves-Basedow tratados con Iodo radioactivo ocurren modificaciones consistentes inicialmente en alteraciones nucleares, vasculares y destrucción de algunos folículos tiroideos. En períodos más avanzados se observan cambios oncocíticos intensos, atrofia folicular y fibrosis.

### **OBJETIVOS:**

Comunicar un caso de alteraciones inducidas por radioterapia advirtiendo la importancia de conocer los antecedentes y teniendo en cuenta los cambios producidos por estas terapias para no diagnosticarlas como procesos malignos.

### **MATERIAL Y MÉTODOS:**

Se estudió pieza quirúrgica de tiroides, con múltiples cortes, coloreados con Hematoxilina-eosina y observados con microscopio óptico.

### **RESULTADOS:**

Se recibió para estudio intraoperatorio lóbulo derecho tiroideo, de 8 x 4,5 x 2 cm. La superficie externa era multinodular y de colorido pardo. Al corte se visualizaban múltiples nódulos de aspecto coloide. Respuesta preliminar intraoperatoria: Negativo para carcinoma papilar de tiroides. Diferido, se recibió lóbulo izquierdo de 6,5 x 4,5 x 3,5 cm. con similares características a las descritas en el derecho. Microscopia: se observaron múltiples nódulos compuestos por macro y microfoliculos con abundante coloide pálido, revestidos por células foliculares maduras, la mayor parte de ellas con núcleo central y citoplasma acidófilo (metaplasia oncocítica), Algunos de dichos nódulos exhibieron áreas esclerohialinas. Había discreta quistificación y marcada vasocongestión, con signos de extravasación eritrocitaria.

Se destacó la presencia de atipia nuclear, representada por macronúcleos hiper cromáticos, algunos bizarros con conservación de la relación núcleo-citoplasma y atrofia folicular. La estroma era fibrótica con focos de infiltrado inflamatorio. Estos hallazgos se interpretaron como efectos del tratamiento con I131. Diagnóstico: Bocio multinodular, con signos post-tratamiento con I131.

### **CONCLUSIÓN:**

La terapia con Iodo radioactivo induce marcadas alteraciones nucleares que pueden ser mal interpretadas como procesos neoplásicos malignos, por tal motivo los patólogos deben estar advertidos de ésta situación para diagnosticarlos adecuadamente.

### **BIBLIOGRAFÍA:**

- 1.-Rosai and Ackerman's *Surgical Pathology, 10th Edition. 2011. Vol.1. Cap. 9.*
- 2.-Dobyns, B.M. et al. *Functional and Histologic Effects of Therapeutic Doses of Radioactive Iodine on The Thyroid of Man. The endocrine Society. 1953: (13): 548-567.*
- 3.-Dailey, M.E et al. *Histologic Lesions in The Thyroid Glands of Patients Receiving Radioiodine for Hyperthyroidism. The endocrine Society. 1953: (13): 1513-1529.*
- 4.-Mizukami Y. et al. *Histologic changes in Graves' thyroid gland after I31I therapy for hyperthyroidism. Acta Pathol Jpn 1992; 42:419-426.*

## **HIDROARSENICISMO CRÓNICO REGIONAL ENDÉMICO (HACRE)**

Vásquez Díaz P.J, Montserrat de la Mota F., Zalazar V., Reinoso N., Cabalier M.E.D

Servicio de Patología- Hospital Nacional de clínicas. Facultad de Ciencias Médicas. Universidad Nacional de Córdoba. Argentina

### **INTRODUCCIÓN:**

El Hidroarsenicismo crónico regional endémico (HACRE) es una enfermedad presente y endémica en varias provincias de la Argentina. Es un síndrome toxidérmico adquirido en personas susceptibles, causado por la ingestión prolongada de aguas naturalmente contaminadas con alta concentración de arsénico. Esta situación medioambiental condiciona una alta prevalencia y letalidad potencial, generando un daño irreversible en varios órganos vitales, convirtiéndose éste en un problema de salud de primer orden.

### **OBJETIVO:**

Dar a conocer un caso de HACRE reafirmando la importancia epidemiológica de la enfermedad.

### **MATERIAL Y MÉTODO:**

Caso clínico: Mujer de 67 años, procedente de San Francisco del Chañar, departamento Sobremonte, Provincia Córdoba; relata que durante aproximadamente 30 años bebió agua de pozo. Consultó por múltiples lesiones eritematosas, infiltradas, asintomáticas, de crecimiento lento, de más de 20 años de evolución. Al examen físico se observaron placas ovaladas, rojo-parduzcas, sobreelevadas, de aspecto rugoso, de bordes delimitados, policíclicos; localizadas en abdomen, espalda, muslo y dorso de mano, de 4 X 3 cm de diámetro. También máculas hipo e hiperpigmentadas, difusas, como en gotas de lluvia, distribuidas en tórax y abdomen. El estudio histopatológico de la biopsia de piel evidenció Carcinoma Epidermoide In situ. Recibió tratamiento con 5 fluoracilo tópico, con buena evolución.

### **COMENTARIO Y CONCLUSIÓN:**

La mayoría de las manifestaciones clínicas dermatológicas, pulmonares y urológicas desarrolladas por los efectos agresivos del HACRE son irreversibles y no existe terapia específica disponible. El tratamiento está dirigido a: detener la exposición, consumo de agua segura para la población en riesgo, evitar la progresión de la enfermedad, medidas generales y tratamiento sintomático. La vigilancia bromatológica del agua y la notificación obligatoria de los casos son herramientas indispensables de los programas de prevención y control de los riesgos. Los estudios epidemiológicos han establecido que el arsénico es importante cancerígeno de piel, pulmón y vejiga.

## **HIPERPLASIA ONCOCITICA ADENOMATOSA MULTIFOCAL: PRESENTACIÓN DE UN CASO**

Avila RE, Samar ME, Corball A, Fonseca I, Ferraris L, Ferraris R

Histología y Embriología. Facultades de Ciencias Médicas y Odontología. Universidad Nacional de Córdoba

### **INTRODUCCIÓN:**

Los tumores oncocíticos son infrecuentes; corresponden a menos del 1% de todas las neoplasias salivales. Se presentan como nódulos solitarios en glándulas salivales mayores, usualmente la parótida. Por el contrario, los tumores multinodulares son muy raros.

### **OBJETIVO:**

En la presente comunicación presentamos un caso de hiperplasia oncocítica adenomatosa multifocal (HOAM) de parótida, se comparan las características tintoriales de los oncocitos tumorales y se realiza una revisión bibliográfica del tema.

### **MATERIAL Y MÉTODOS:**

Paciente de sexo femenino que consulta por nódulo parotídeo. Cortes histológicos se colorearon con H/E, PAS, PAS/diastasa y ácido fosfotúngstico/Hematoxilina (PA/H). Consulta a Bases de datos PubMed, Scimago, Scielo.

### **RESULTADOS:**

A la macroscopía se observaron en parótida derecha múltiples formaciones nodulares de hasta 5 mm de diámetro, de color blanquecino y consistencia firme que en su conjunto medían 4x3x3 cm. Los cortes histológicos coloreados con H/E mostraron en las lesiones nodulares una proliferación de oncocitos oscuros con citoplasma eosinófilo y oncocitos claros, con núcleos con ligera anisocitosis y macrocaricosis. Estas células formaban en algunas zonas del tumor estructuras tubulares, algunas con dilatación quística y focos de hemosiderina en su interior. Con técnicas especiales (PTH y PAS) se demostró que las células tenían glucógeno y mitocondrias en su citoplasma y las células oscuras eosinófilas mitocondrias. El estroma era escaso y fibroso. En la periferia de la lesión el tejido glandular era normal. Estos hallazgos histológicos confirman el diagnóstico de HOAM.

### **CONCLUSIONES:**

1- las células eosinófilas PA/H positivas confirman el diagnóstico. 2- el caso analizado corresponde a una neoplasia donde coexisten oncocitos claros y eosinófilos. 3- las células claras son oncocitos que acumulan glucógeno que desplaza las mitocondrias hacia la periferia.

Los tumores salivales con células claras, el carcinoma renal metastático, el carcinoma mucoepidermoide con metaplasia oncocítica y el tumor de Whartin deben considerarse en el diagnóstico diferencial de HOAM.

### **BIBLIOGRAFÍA**

1-ELLIS GL, AUCLAIR PL (2008): Tumors of the salivary glands. AFIP Atlas of tumor pathology Series 4. Washington DC.

2-SAMAR ME, AVILA RE (2013): Tumores epiteliales de glándulas salivales. Editorial Académica Española. Saarbrücken. Alemania.

3-SAQUIA, GIORGADZE TA, ELEAZAR J, REMOTTI F, VAZQUEZ M. Clear cell and eosinophilic oncocytomas of salivary gland: Cytological variants or parallels?. *Diag Cytophatol* 2007; 35: 158-63.

4-SATO S, KISHINO M, OGAWA Y, NAKATSUKA S, HOSHIDA Y, OGAWA I, HATTORI K, TAKATA T, TOYOSAWA S. Multifocal nodular oncocytic hyperplasia of bilateral parotid glands: A case report with a histological variant of clear cells. *Pathol Res Pract*. 2011; 207:452-5.

5-TUNG BK, LI WY, CHU PY: Multifocal nodular oncocytic hyperplasia (MNOH). *Arch Otolaryngol Head Neck Surg* 2012; 138: 523-4.

## TUMORES ESTROMALES GASTROINTESTINALES (GISTS). ESTUDIO DE LA BIOLOGÍA MOLECULAR CON ANTICUERPOS MONOCLONALES EN MICROMATRICES DE ADN (TISSUE MICROARRAYS).

Guerini JC, Caballero G, Fonseca IB, Spitale LS. II Cátedra de Patología, Hospital Universitario de Maternidad y Neonatología, FCM, UNC

### INTRODUCCIÓN:

Los tumores estromales gastrointestinales (GISTs: gastrointestinal stromal tumors), pertenecen al grupo de neoplasias mesenquimáticas y pueden localizarse en cualquier sitio del organismo. Representan el 2-3% de las neoplasias del tubo digestivo. Desde el punto de vista inmunohistoquímico la clave molecular es la proteína transmembrana c-KIT (CD117). Asimismo, los GISTs expresan CD-34, actina de músculo liso (SMA) y proteína S-100 (5-10%). Sin embargo, ninguno de ellos es específico para diagnosticar GIST, en ausencia de positividad para c-KIT.

El análisis por Northern blot constituyó una técnica que pudo suplir las necesidades durante muchos años, pero sufre la limitación del número de genes a reportar. La palabra microarray deriva del griego mikro = pequeño y del inglés array = distribución ordenada. Podríamos decir que las micromatrices o microarreglos permiten el depósito de miles de puntos conteniendo genes o parte de genes sobre un portaobjetos para su estudio.

### OBJETIVOS:

Investigar la biología molecular con anticuerpos monoclonales en microarray tissue, de pacientes con un tumor estromal gastrointestinal.

### MATERIAL Y MÉTODOS:

Se analizaron 20 casos de pacientes con GISTs, cuyo diagnóstico se efectuó mediante biopsias endoscópicas y/o resecciones quirúrgicas. Se realizaron estudios moleculares en microarray tissue, mediante la implementación de marcaciones inmunohistoquímicas con un panel de anticuerpos empleados que incluyó vimentina, SMA, CD-34, S100, Ki-67, c-KIT y DOG 1.

### RESULTADOS:

Del total de casos estudiados el CD117 fue positivo en el 100% de los casos, el CD 34 en el 95 % y la actina de músculo liso en el 30%. El DOG 1 tuvo expresión en el 80 % de los casos con un patrón predominante de tinción citoplasmática.

### CONCLUSIÓN:

Aunque se han comunicado limitaciones en la sensibilidad y especificidad del DOG 1, este debería ser adicionado al estudio del perfil inmunohistoquímico de los GISTs y otros tumores abdominales, dado que podría ser de suma utilidad, especialmente en aquellos casos negativos para el marcador de elección CD 117.

### BIBLIOGRAFÍA:

- 1-Fonseca IB., Guerini JC., Gramática L., Piccinni DJ., Avila RE, Spitale LS. Expresión inmunohistoquímica de vimentina, CD 34 y c-Kit (CD 117) en tumores estromales gastrointestinales. *Int. J. Morphol.*, 28(2):453-459, 2010.
- 2-Spitale LS. *Patología Humana. 2da Ed.* 420 p. El Galeno Libros Editorial. ISBN 978-987-28267-4-1, 2014.
- 3-Miettinen M, Wang ZF, Lasota J. DOG1 antibody in the differential diagnosis of gastrointestinal stromal tumors: a study of 1840 cases. *Am J Surg Pathol.* 2009;33(9):1401-8.

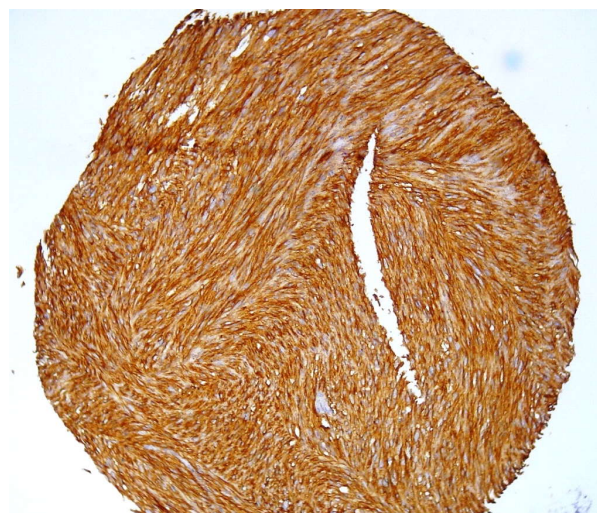

Fig 1- Microarray tissue, 10x. DOG 1, Tinción fuertemente positiva.

## LEUCEMIA LINFOBLÁSTICA PRE B EN ADULTO: REPORTE DE UN CASO CON COMPROMISO CUTÁNEO

Cabrera Cantoni AA, Kurpis M, Diller A  
Hospital Privado Centro Médico Córdoba

### INTRODUCCIÓN:

La Leucemia Linfoblástica Pre B es un desorden clonal de células hematopoyéticas con diferenciación temprana a células B. Presenta proliferación rápida de blastos inmaduros. Es infrecuente, representa solo el 10 % de los linfomas linfoblásticos. Afecta a adultos jóvenes y a niños. El compromiso de piel es poco común. Clínicamente es un tumor grande, solitario y eritematoso en región de cabeza y cuello. El estudio microscópico muestra infiltrado neoplásico en dermis y tejido celular subcutáneo sin compromiso de epidermis. Las células son monomorfas de mediano tamaño, núcleos redondeados o irregulares, y escaso citoplasma.

### MATERIALES Y MÉTODOS:

Hombre de 71 años, diagnóstico de LLA pre B hace 5 años, en remisión completa y mantenimiento. Consulta por lesión discoide de 33x23x9 mm, bordes irregulares en región pectoral derecha. Se toma biopsia (punch) y se procesa con técnica de rutina para HE.

### RESULTADOS:

El estudio histológico mostró en dermis y tejido celular subcutáneo infiltración difusa por células macrocarióticas, de núcleos irregulares, hipercromáticos, Cd34, Cd20 y Tdt positivas sin compromiso de epidermis. Se diagnostica infiltración difusa por blastos vinculable a recaída de enfermedad de base (LLA pre B).

### CONCLUSIÓN:

Se presenta el caso debido a la baja incidencia de LLA pre B en adultos y a la localización infrecuente. Se destaca además la importancia de la correlación clínico-patológica lo cual redundaría en un diagnóstico precoz y un tratamiento adecuado.

### BIBLIOGRAFIA

1-Weedon's Skin Pathology 3rd Edition

2-Lin, Pei M.D et al, Precursor B-cell Lymphoblastic Lymphoma: A Predominantly Extranodal Tumor With Low Propensity for Leukemic Involvement, *Am J of Surgical Pathology* (November 2000 - Volume 24 - Issue 11 - pp 1480-1490)

3-Sergio Chimenti et al, Cutaneous involvement in lymphoblastic lymphoma, *Journal of Cutaneous Pathology*, Volume 26, Issue 8, pages 379-385, September 1999.



## LINFANGIOMA QUÍSTICO” PRESENTACIÓN DE UN CASO INUSUAL EN ADULTO

Quiñonero Lorena, Trucchia Rosana, Cabalier Maria Elisa

Servicio de Patología . Hospital Nacional de Clínicas. Facultad de Ciencias Médicas. Universidad Nacional de Córdoba. Argentina

### INTRODUCCIÓN:

Los linfangiomas son malformaciones vasculares caracterizadas por vasos linfáticos quísticamente dilatados. Existen tres formas: capilar, cavernoso y quístico. El linfangioma quístico es también conocido como higroma. Su presentación más común es en la forma de una masa de tejido blando pobremente definida en el cuello de los niños.

### OBJETIVOS:

- 1- Presentar un caso de higroma quístico de localización poco frecuente y rara edad de presentación.
- 2- Revisión de la bibliografía actual.

### MATERIAL Y MÉTODOS:

Paciente mujer de 59 años que consulta por dolor en miembro inferior izquierdo, en 2012.

La ecografía y la RMN mostraron una formación quística en la cara anterior del músculo psoas izquierdo de 8,5 cm de diámetro con lobulación intrapélvica de 6 cm, de paredes finas e irregulares, sin septos, con contenido homogéneo. Se extirpa dicha lesión en agosto del mismo año y luego de 2 revisiones anátomo-patológicas se informa como “Cistoadenoma Seroso”. Posterior a la cirugía la paciente presentó una fístula que drenaba un material seroso claro.

### RESULTADOS:

Se recibe tacho en consulta, en marzo de 2014.

Las secciones histológicas exhibieron fragmentos de tejido fibroadiposo, en los cuales se observaron múltiples espacios vasculares de diversos calibres, revestidos con endotelio aplanado, sin atipia, algunos congestivos.

La estroma circundante se encontraba conformada por haces de músculo liso y estriado, tejido adiposo maduro y agregados linfoides perivasculares.

Diagnóstico: Linfangioma Quístico.

### CONCLUSIÓN:

El linfangioma quístico es un tumor benigno de la infancia poco frecuente en adultos y de difícil diagnóstico por su presentación habitualmente asintomática. Debe considerarse dentro del diagnóstico diferencial de las neoplasias quísticas pélvicas. El pronóstico es bueno si la resección quirúrgica es completa y precoz, de lo contrario recidiva. Elemento importante a tener en cuenta, dada la baja incidencia de aparición en el medio y a nivel internacional según la literatura consultada.

### BIBLIOGRAFÍA:

- 1-Rosai Juan, Rosai and Ackermans Surgical Pathology, Chapter 25, Vol, 2; Pág 2295-97, Mosby Elsevier, 10th Edition, 2011.
- 2-Enzinger FM, Weiss SW. Soft tissue tumores, 5ª edition. St. Louis:C.V. Mosby Company, 2008; 734-743.
- 3-Goh BK. Intra-abdominal and retroperitoneal lymphangiomas in pediatric and adult patients. World J Surg 2005; 29:837-40.
- 4-Gómez Pascual A, Martín Morales A, Bonilla Parilla R, et al. Linfangioma quístico retroperitoneal, una patología silente en adultos. Actas Urol Esp 2002; 26:356-60.
- 5-Wiegand S, Eivazi B, Barth PJ, von Rautenfeld DB, Folz BJ, Mandic R, Werner JA. Pathogenesis of lymphangiomas. Virchows Arch. 2008;453:1-8
- 6-Fletcher Christopher, Diagnostic Histopathology of tumors; Vol 1; Pág 72-75, Ed Churchill Livingstone, 2º Edition 2000.

## MELANOMA MALIGNO DE URETRA: COMUNICACIÓN DE UN CASO DE LOCALIZACIÓN POCO FRECUENTE.

Jorrat C., Paolasso M., Cordero V., Bruno M.A.  
Laboratorio Privado de Patología

### INTRODUCCIÓN:

El melanoma maligno de uretra es una neoplasia infrecuente a la que corresponden el 0,2% de los melanomas y el 4% de los cánceres uretrales. Predomina en el sexo femenino y se localiza más comúnmente en la porción distal de la uretra.

### OBJETIVOS:

Comunicar un caso de melanoma maligno en una localización clínica inusual con revisión de la literatura.

### MATERIAL Y MÉTODOS:

Mujer de 74 años de edad. Consultó por hemorragias que interpretaba como vaginales. Al examen físico se objetivó un pólipo en meato uretral oscuro, de 2cm. Se realizó exéresis del mismo, fijándose en formol, procesándose en forma rutinaria.

### RESULTADOS:

Lesión polipoide de 2,2 cm de diámetro, de superficie mamelonada y color negruzco, ulcerada. Al corte sólida y de similar color, con pequeño pedículo de 0,2 cm. El estudio histológico reveló melanoma maligno melánico invasor y ulcerado, de 1,2 cm de espesor con margen de 0,1 cm de tejido sano e índice mitótico de aproximadamente 40 mitosis por mm<sup>2</sup>. BRAF no mutado. Se encuadró en estadio IV por metástasis ganglionares y pulmonares y se le realizó radioterapia, y actualmente quimioterapia con dacarbacina.

### CONCLUSIÓN:

Los melanomas del meato uretral pueden plantear diagnóstico diferencial clínicamente con otras patologías, siendo a veces insospechada la posibilidad de un proceso maligno (como en el presente caso). El diagnóstico histológico es sencillo y no requiere de técnicas adicionales cuando son pigmentados, requiriéndose en las lesiones amelanicas aplicación de técnicas de IHQ. Coincidiendo con nuestra comunicación es frecuente que se encuentre avanzado en el momento del diagnóstico. La determinación de BRAF es necesaria a fin de seleccionar el tipo de terapia a instituir. El pronóstico es en general ominoso, ofreciendo mayores dificultades terapéuticas las lesiones proximales o multicéntricas.

### BIBLIOGRAFÍA:

- 1-Veronika Günther, I. Alkatout, C. Lez, S. Altarac, R. Fures, H. Cupic, Z. Persec, Z. Hrgovic, and C. Mundhenke. Malignant Melanoma of the Urethra: A Rare Histologic Subdivision of Vulvar Cancer with a Poor Prognosis. Hindawi Publishing Corporation Case Reports in Obstetrics and Gynecology Volume 2012, Article ID 385175, 6 pages.
- 2-Sung Tae Cho, Hyeongcheol Song, Byungchul Cho, Woo Seok Choi, Won Ki Lee, Yong Seong Lee, Young Goo Lee, Ki Kyung Kim, Sung-Ho Park, Jeong Won Kim. Primary Malignant Melanoma of the Female Urethra. Korean J Urol. Mar 2012; 53(3): 206–208.
- 3-Watanabe J, Yamamoto Y, Souma T, Hida, S. AND KOSHO TAKASU Case Report malignant melanoma of the male urethra International Journal of Urology (2000) 7, 351–353
- 4-Juan A. Ramos, Wilmer E. Ramos, and Claudia V. Ramos. Melanoma of the female urethra Indian J Urol. 2011 Oct-Dec; 27(4): 448–450.
- 5-L. Cabezón Gutiérrez, I. Márquez-Rodas, A. Soria Lovelle, A. Martín Marino, R. Álvarez Álvarez y A.J. Muñoz Martín Melanoma de uretra masculina: caso clínico. Actas Urol Esp v.34 n.7 Madrid jul.-ago. 2010.

## LA URGENCIA DEL PACIENTE NO ES LA URGENCIA DEL MÉDICO.

### OSTEOMIELITIS: PRESENTACIÓN DE UN CASO CLÍNICO:

Páez Rosa E, Benítez Néstor, Traverso Sergio, Pedernera Gastón  
Consultorio médico privado Córdoba Capital

#### INTRODUCCIÓN:

La osteomielitis vertebral es una infección vertebral poco frecuente, que afecta sobre todo a la población adulta, ocasionada por microorganismos bacterianos, micobacterianos y fúngicos, no detectada en los estudios radiográficos simples.

El objetivo de este caso clínico es mostrar a la comunidad médica, cómo el compromiso ante el juramento hipocrático: "Ejercer vuestro arte con conciencia y dignidad", generan diagnóstico certero.

Mujer de 63 años, oriunda de Córdoba Capital, que consulta por cervicalgias y síndrome vertiginoso, posterior a sufrir una caída con hiperextensión del miembro inferior derecho. Presentaba mareos a la movilización activa y pasiva de la región cervical. En la Rx cervical presentaba pinzamientos C3-C4-C6-C7, cifosis dorsal, espondilosis, escoliosis grado III; la Rx lumbar: pinzamientos L5 S1 y espondilosis. GB y eritrosedimentación normal. Diagnóstico presuntivo: radiculopatía versus proceso degenerativo de la columna ósea. El tratamiento convencional no da mejoría. Derivada a traumatología, el tratamiento con medicamentos y faja ortopédica, indicada, no mejora y se agrega dolor lumbar. Aun así, niegan estudios complementarios, aduciendo que existe RM de columna cervical con discopatía y proponen bloqueo anestésico e interconsulta con salud mental. El dolor progresa limitando sus tareas habituales. Se insiste en estudios de RM con contraste, pero en traumatología derivan a la paciente a psiquiatría. Al Consultar en otra Institución, solicitan TAC y RM con contraste de columna, la RM muestra proceso inflamatorio infeccioso óseo. GB: 9200 Eritro: 59 y 76 respectivamente PCR: + Se decide la internación urgente e interconsulta con oncología, con diagnóstico de tumor de cuerpos vertebrales/ espondilolistesis, punción biopsia en D7 D8 con Dx. de espondilolistesis y/o tumoral. Dx. final: osteomielitis.

#### Discusión:

El dolor raquídeo es característico de varias afecciones de la columna, las que clásicamente se estudian con radiografías simples, cuando no se obtiene respuesta al tratamiento convencional, se impone diagnósticos diferenciales con estudios de mayor sensibilidad como la RM; una valiosa herramienta a utilizar en la clínica cotidiana.

#### BIBLIOGRAFÍA

- Nicás JP, Villanueva Pareja F, Reguera Iglesias JM, Jiménez Mejías ME, Luque Márquez R, Valencia Anguita J, Colmenero Castillo Jd D. OSTEOMIELITIS VERTEBRAL. Documento de Consenso Sociedad Andaluza de Enfermedades Infecciosas.
- Stumpe KD, Zanetti M, Weishaupt D, Hodler J, Boos N, Von Schulthess GK. FDG positron emission tomography for differentiation of degenerative and infectious endplate abnormalities in the lumbar spine detected on MR imaging. *AJR Am J Roentgenol* 2002; 179: 1151-1157.
- De Winter F, Gemmel F, Van De Wiele C, Poffijn B, Uyttendaele D, Dierckx R. 18-Fluorine fluorodeoxyglucose positron emission tomography for the diagnosis of infection in the postoperative spine. *Spine* 2003; 28: 1314-1319.

## **VALOR PRÁCTICO DE LA CITOLOGÍA EN LOS TUMORES DE CABEZA Y CUELLO. NUESTRA CASUÍSTICA EN 10 AÑOS.**

Mazzotta, M.; Szlabi, S.; Cabalier, M.E.D.; Gelman, L.

Servicio de Patología . Hospital Nacional de Clínicas. Facultad de Ciencias Médicas. Universidad Nacional de Córdoba. Argentina

### **INTRODUCCIÓN:**

La punción aspiración con aguja fina (PAAF) es un método diagnóstico caracterizado por ser sencillo, rápido, económico y con escasas complicaciones. Referido a su uso en lesiones tumorales de cabeza y cuello, puede distinguir entre lesiones benignas y malignas, colaborar en la decisión terapéutica e incluso evitar cirugías innecesarias. Muchas veces es el método electivo ante la biopsia incisional debido a sus complicaciones.

### **OBJETIVOS:**

- 1.-Comunicar nuestra casuística de PAAF en cabeza y cuello.
- 2.-Conocer la distribución por órganos.
- 3.-Establecer la correlación con el estudio histopatológico.
- 4.-Analizar la variación del uso de la PAAF en 10 años.

### **MATERIAL Y MÉTODOS:**

Se revisó el archivo desde 2003 a 2013, se seleccionaron las PAAF de lesiones de cabeza y cuello, se analizaron los diagnósticos citológicos y en aquellos con biopsia se correlacionó con el resultado de la misma. Se reflejaron los datos obtenidos en porcentajes.

### **RESULTADOS:**

En 10 años hubo 5092 citologías, 1520 correspondieron a cabeza y cuello, de éstas excluimos para el presente trabajo, 1442 PAAF de tiroides, por lo cual consideramos 78 estudios. Estos se distribuyeron entre los siguientes órganos: 50% ganglios, 16,66% cavidad oral, 8,97% glándulas salivales, 7,69% senos paranasales, y el 16,68% restante correspondieron a ojo, quistes maxilares, faringe y otros. Obtuvimos el resultado de la biopsia en 24 casos (30,76% del total de citologías), y de éstos en 14 hubo correlación entre el diagnóstico citológico y el estudio histopatológico (58,33% del total de casos con resultado de biopsia conocido). No hubo falsos positivos y si bien hubo falsos negativos, esto fue debido en su mayor parte a material insuficiente o no útil. El 56,41% se realizaron en los 3 últimos años.

### **CONCLUSIÓN:**

La PAAF resulta un eficaz método diagnóstico y predictivo; recalamos la importancia de obtener un buen material que resulte representativo de la lesión estudiada.

### **BIBLIOGRAFÍA:**

- 1.- D Codjambassis A, I Paz M, R Bayo T y cols *Utilidad de la Aspiración con Aguja Fina en los Tumores de Cabeza y Cuello. Rev. Otorrinolaringol Cir. Cabeza Cuello. 2000; 6: 81-90.*
- 2.- González M, Blanc J.M, Pardo J y cols. *PAAF de cabeza y cuello: correlación citohistológica. Acta Otorrinolaringol. Esp. 2008; 59(5): 205-11.*
- 3.- Sarra L, Carbajo J, Rodríguez J C y cols. *Punción por aspiración con aguja fina comparada con histología definitiva en tumores de cabeza y cuello. Rev. Cubana Cir. 2005; 44(2-3).*

## LESIONES POLIPOIDES DE LA VESÍCULA BILIAR: ANÁLISIS RETROSPECTIVO EN LOS ÚLTIMOS 10 AÑOS.

Mazzotta M., Fara M., Alanis A.M., Cabalier M.E.D.

Servicio de Patología . Hospital Nacional de Clínicas. Facultad de Ciencias Médicas. Universidad Nacional de Córdoba. Argentina

### INTRODUCCIÓN:

Las lesiones polipoides de vesícula biliar (VB) son poco frecuentes (1% de las colecistectomías por litiasis sintomática). Se clasifican en no neoplásicas (por orden de frecuencia: pólipos colesterolósicos, adenomiosomatosos, hiperplásicos e inflamatorios) y neoplásicas (pólipos adenomatosos). Constituyen hallazgos incidentales tanto ecográficos como anatomopatológicos. La incidencia por edad y sexo varía según distintas series. Los colesterolósicos e hiperplásicos suelen ser múltiples y de pocos milímetros y los adenomiosomatosos, inflamatorios y adenomatosos son por lo general solitarios y de mayor tamaño. Estos últimos se parecen a sus homólogos en colon y no representan un precursor importante del carcinoma de VB.

### OBJETIVOS:

Analizar la frecuencia de los pólipos de VB, sus características clínico-patológicas .

Determinar la relación de adenocarcinoma de VB con pólipos adenomatosos y comparar con la bibliografía.

### MATERIAL Y MÉTODOS:

Se analizaron 3.553 piezas quirúrgicas de VB en 10 años (2003-2013), procesadas con las técnicas de rutina. Se revisaron las historias clínicas y los preparados histológicos de los casos de pólipos y adenocarcinomas y se analizaron los datos obtenidos.

### RESULTADOS:

De 23 pólipos de VB (0,65%), se encontraron: 10 colesterolósicos (41,6%), 4 adenomiosomatosos (17,4%), 4 hiperplásicos (17,4%), 1 inflamatorio (4,3%) y 4 adenomatosos (17,4%). En promedio se presentaron a los 47 años y en sexo femenino. En 6 casos hubo sospecha ecográfica y la mayoría se asoció con litiasis. Morfológicamente, los de colesterol e hiperplásicos por lo general fueron múltiples y de pocos milímetros, y los adenomiosomatosos, inflamatorios y adenomatosos en su mayoría fueron solitarios localizados en el fondo y de aproximadamente 1 cm. De los 42 casos de adenocarcinomas (1,18%), no se encontró asociación con pólipo adenomatoso en ningún caso.

### CONCLUSIÓN:

Los resultados obtenidos tanto en la frecuencia de pólipos de VB, sus hallazgos clínico-patológicos y la relación de los pólipos adenomatosos con adenocarcinoma coinciden con la bibliografía consultada.

### BIBLIOGRAFÍA:

- 1-Castillo AJ, García MP, Roa S, JC; *Genetic alterations in preneoplastic and neoplastic injuries of the gallbladder.*
- 2-Yang, HL, Sun, YG, Wang, Z. *Polypoid lesions of the gallbladder: Diagnosis and indications for surgery. Br J Surg* 1992; 79:227
- 3-Iván Roa E, Xabier de Arexabala, U, René Morgan, F, Ricardo Molina, U, Juan C Araya, O, Juan Roa S, Gilda Ibañe, S. *Clinicopathological features of gallbladder polyps and adenomas. Rev Méd Chile* 2004; 132: 673-679
- 4-Tannous, MB, Arróspide, MT, Tenorio, JH, Levy, YS. *Gallbladder polyps: clinical and pathological features in cholecystectomy patients in the Anglo American clinic in the period of 1999-2007.*
- 5-Rosai y Ackerman. *Patología Quirúrgica. 10ma edición. Volumen 1. Editorial Amolca. Páginas 989-993*

## NEUROBLASTOMA OLFATORIO: A PROPÓSITO DE UN CASO

Fonseca IB, Chiavassa Y, Ferraris LA, Ferraris RV, Spitale LS.

II Cátedra de Patología, Hospital Universitario de Maternidad y Neonatología, Facultad de Ciencias Médicas, Universidad Nacional de Córdoba.

### INTRODUCCIÓN:

El neuroblastoma olfatorio (NO) o estesioneurolblastoma, es un tipo de tumor neuroectodérmico maligno infrecuente (3% de las neoplasias intranasales), de etiología desconocida, que se origina en elementos neuroepiteliales de la mucosa olfatoria. Fue descrito por primera vez por Berger y Luc en 1924 e incide en un amplio rango de edad.

### OBJETIVOS:

Comunicar un caso de NO, describir los hallazgos anatomopatológicos y establecer diagnósticos diferenciales.

### MATERIAL Y MÉTODOS:

Paciente de sexo masculino de 77 años, que consultó por dificultad respiratoria y pérdida del gusto.

Macroscopia: Varios fragmentos irregulares de tejidos designados como provenientes de fosa nasal y senos paranasales izquierdos, cuyo tamaño oscilaban entre 3 y 0,2 cm, de color gris-rojizo y consistencia blanda.

Microscopia: Los especímenes designados como provenientes de fosa nasal y de senos esfenoidal y frontal, revelaron una neoplasia constituida por una proliferación de células pequeñas, de citoplasma escaso, que se disponían conformando nidos sólidos y que, en sectores, conformaban rosetas con un fondo fibrilar. El estroma era fibroso con vasocongestión e infiltrado inflamatorio mononuclear.

Se implementaron técnicas inmunohistoquímicas, con el siguiente panel: cromogranina +, CK negativo y Antígeno Común Leucocitario negativo.

### RESULTADOS:

NEUROBLASTOMA OLFATORIO. SINUSITIS CRÓNICA.

### CONCLUSIÓN:

El NO plantea el diagnóstico diferencial con diversas entidades, verbigracia: linfoma no Hodgkin, plasmocitoma, rhabdomyosarcoma embrionario, sarcoma de Ewing/tumor neuroectodérmico primitivo, etc. Deberíamos considerar que para un mejor su manejo, el tratamiento más adecuado es el multidisciplinario y que la recurrencia, tanto local como regional, es posible tras años de completar el tratamiento.

### BIBLIOGRAFÍA:

1-Rosai J. Rosai and Ackerman's. *Surgical Pathology. 10 th ed., Vol 1, 2011.*

2-Simal Julián JA, Miranda LLoret P, Cárdenas Ruiz. *Esthesioneuroblastoma. Transcribiform-transfovea ethmoidalis endonasal expanded approach, Neurocirugía, 2012; 23(4): 157-63.*

3-Moscote Salazar L., Chater Cure G., Saenz Amuruz M., Zubieta C., Meneses Garcia C. y col. *Esthesioneuroblastoma. Revista de ciencias biomédicas. Abril 2010.*

4-Lester D. R. Thompson *Olfactory Neuroblastoma. Head Neck Pathol. Sep 2009; 3(3): 252-259.*

5-Kane A, Sughrue M, Rutkowski M, Aranda D, Mills S, Buencamino R. *Posttreatment prognosis of patients with esthesioneuroblastoma, J Neurosurg, 2010; 113:340-51.*

## SILICOSIS GANGLIONAR

Fuscagni M.V., Burgos A.delV., Luque C., Meneses C.  
Laboratorio Privado de Anatomía Patológica y Citología. Córdoba.

### INTRODUCCIÓN:

La silicosis, del latín sílex (pedernal), es la enfermedad ocupacional más antigua dentro de las neumoconiosis, descrita por Hipócrates (siglo V aC) en los excavadores del metal, con una incidencia de 5000 nuevos casos anuales. Adquirió gran trascendencia durante el auge minero y de la construcción, con alta morbilidad y mortalidad, y es considerada mundialmente como una enfermedad de origen profesional. Resulta de la inhalación repetida de polvo de dióxido de silicio (SiO<sub>2</sub>) o cristales de cuarzo que es altamente fibrogénico y citotóxico; estas partículas serían fagocitadas por los macrófagos alveolares que desencadenarían la cascada inflamatoria con múltiples mediadores inflamatorios, citoquinas y factores de crecimiento, evolucionando a un estado de fibrosis irreversible. Los ganglios hiliares a menudo se ven comprometidos. Se han descrito tres formas clínicas de presentación: crónica, asclerada y aguda, dependiendo el tiempo de exposición.

### OBJETIVOS:

Presentar un caso Silicosis Ganglionar y describir sus hallazgos histopatológicos.

### MATERIALES Y MÉTODOS:

Varón de 38 años que realizó tareas de enarenador durante tres años; consultó por fatiga marcada y falta de aire. La Rx de tórax evidenció agrandamiento de ganglios mediastinales; por videolaparoscopia se extrajeron tres de ellos y se enviaron al Servicio de Patología fijados en solución de formaldehído al 10%, se incluyeron en parafina y los cortes histológicos se colorearon con H&E y Masson. Microscopía: Ganglios linfáticos con arquitectura distorciónada, con folículos reactivos de distintos tamaños, hiperplasia reticulohistocitaria y depósito de pigmento antracótico. Se destacan múltiples nódulos fibrosos con centro hialino rodeados por haces colágenos concéntricos.

### RESULTADOS:

Ganglios linfáticos con múltiples nódulos fibrosos, probablemente inducidos por reacción frente a polvo inhalado como sílice.

### CONCLUSIONES:

La silicosis es una enfermedad pulmonar intersticial con frecuente compromiso ganglionar, progresiva, incapacitante y mortal, que no cuenta con ningún tratamiento curativo, donde las medidas de prevención e higiene laboral cobran enorme jerarquía.

### BIBLIOGRAFÍA

- 1-Abú-Shams K, Fanlo P, Lorente MP. Silicosis. *Anales Sis San Navarra*. 2005; 28 (1): 83-89.
- 2-Beasley MB, Travis WD, Rubin E. Silicosis. En: *Essentials of Rubin's Pathology*. 5ta Edición. Editorial Lippincott Williams & Wilkins. 2009. p 260.
- 3-Curbelo P, Stolovas N, Bazzino I, Tomasina F, Meerovich E. Silicosis en trabajadores de laboratorios dentales; una ocupación de riesgo. *Rev Med Urug*. 2010; 26 (2): 92-97.
- 4-González Vázquez M, Trinidad López C, Castellón Plaza D, Calatayud Moscoso Del Prado J, Tardáguila Montero. Silicosis pulmonar: hallazgos radiológicos en la tomografía computarizada. *Radiología*. 2012; 10: 1-10.
- 5-Husain AN. Silicosis. En: *Robbins Cotran. Patología funcional y estructural*. 8va Edición. Editorial Elsevier Saunders. Barcelona. 2010. pp 698-699.
- 6-Rosai J. Silicosis. En: *Rosai y Ackerman. Patología Quirúrgica*. 10ma Edición. Editorial Amolca. 2013. p 362.
- 7-Rosenman KD, Reily MJ, Henneberg PK. Estimating the total number of newly-recognized silicosis cases in the United States. *Am J Ind Med*. 2003; 44: 141-147.

## **TEJIDO CEREBELOSO, NEUROGLIAL Y EPENDIMARIO EN TERATOMAQUÍSTICO MADURO DE OVARIO: PRESENTACIÓN DE DOS CASOS.**

Rosales F, Trezza I.B., Fonseca IB, Bosio MV, Spitale LS

II Cátedra de Patología, Hospital Universitario de Maternidad y Neonatología, Facultad de Ciencias Médicas, Universidad Nacional de Córdoba.

### **INTRODUCCIÓN.**

El teratoma quístico maduro (TQM) comprende el 20% de todas las neoplasias ováricas. Son más frecuentes en la edad reproductiva y asintomáticos en el 60% de los casos. Se hallan constituidos por tejidos provenientes de las tres hojas embrionarias germinativas, principalmente del ectodermo (epidermis y sus anexos). Con menor frecuencia se observa tejido neuroglial, sin embargo el hallazgo de cerebelo y de tejido endimario, claramente reconocibles, es excepcional.

### **OBJETIVOS:**

Comunicar dos casos de TQM asociado a tejido neural (neuroglia, epitelio endimario simple y formando micropapilas y cerebelo), dada la baja frecuencia de dichos hallazgos en la literatura.

### **MATERIAL Y MÉTODOS:**

Caso N° 1: Mujer de 35 años que presentó en la ecografía una masa anexial izquierda, de aspecto quístico compleja. Laboratorio: CA 125 4,4 U / ml.

Caso N° 2: Mujer de 20 años derivada de otra institución, con diagnóstico de quiste de ovario izquierdo.

En el primer caso se realizó estudio intraoperatorio negativo para malignidad, vinculable a teratoma quístico.

Macroscopia: Ambos especímenes revelaron características similares. Formaciones quísticas de 6 y 5,5 cm. de diámetro respectivamente, con abundante material pastoso, amarillento y pelos. Superficie interna lisa, encontrándose la ínsula de Rokitansky de 2,5 cm.

Microscopia: Los preparados histológicos revelaron en ambos casos un TQM con diferentes tejidos, representados por piel y anexos, cartílago hialino maduro, acinos glandulares, hueso y epitelio respiratorio. Se destaca, además, la presencia de tejido nervioso con neuroglia y cerebelo maduro en el primer caso y de neuroglia, epéndimo e hiperplasia endimaria micropapilar en el segundo caso.-

### **RESULTADOS:**

Designados como "masa anexial izquierda" y "tumor de ovario izquierdo quístico" con hallazgos vinculables a teratoma quístico maduro asociados a tejido neural

### **CONCLUSIÓN:**

La literatura refiere que 30-50% de los TQM se asocian a tejido nervioso, sin embargo, la asociación con tejido cerebeloso y endimario, como en nuestros dos casos, es infrecuente.

### **BIBLIOGRAFÍA:**

1-Rosai J. Rosai and Ackerman's. Surgical Pathology. 10 th ed., Vol 2, 2011.

2-Kurman RJ. Blaustein's Pathology of the female genital tract. 6 th ed., 2011.

3-Kanbour A. Primitive neuroectodermal tumor arising in an ovarian mature cystic teratoma: Immunohistochemical and electron microscopic studies. Int J Gynecol Pathol 1993; 1283: 270-5.



## TUMOR DE CÉLULAS GRANULARES ESOFÁGICO, UNA LOCALIZACIÓN INUSUAL.

Laborié, María V.; Cabrera, A.; Calafat, P.; Diller, A.  
Servicio de Patología, Hospital Privado de Córdoba.

### INTRODUCCIÓN:

Los tumores de células granulares (GCTs), descritos por Abrikosff en 1926, cuya histogénesis es incierta aunque se sugiere un origen neural, particularmente de las células de Schwann; son raros, usualmente benignos y pueden localizarse en cualquier parte del cuerpo. Usualmente se encuentran en cavidad oral (40%), y sólo el 8% en el tracto gastrointestinal; de ese porcentaje, el 2% ocurre en esófago, representando el 1% de los tumores benignos del mismo. Hasta el momento alrededor de 300 casos de GCTs esofágicos han sido reportados.

### OBJETIVO:

Reportar un GCTs de localización esofágica.

### MATERIAL Y MÉTODOS:

Mujer de 59 años, con cáncer de mama tratado, es sometida a endoscopia digestiva alta por distensión abdominal postprandial, sin síntomas esofágicos. Se detecta en la porción medial del esófago, lesión poliploide, de 2 mm, cubierta por mucosa de apariencia normal. Se realiza biopsia.

### RESULTADOS:

El estudio anatomopatológico reveló una neoplasia submucosa de células ovoideas, con citoplasma rico en gránulos eosinófilos PAS +, que muestran un patrón de crecimiento sólido, con ocasionales nidos, escasas áreas fusadas, y estroma con haces colágenos. El índice mitótico fue bajo, el estudio inmunohistoquímico mostró positividad para S100, Enolasa Neuronal Específica (NSE) y CD68; negatividad para CD117, CD34 y Desmina, con un Ki67 del 5%.

### CONCLUSIÓN:

Los GCTs esofágicos son raros. Predominan en mujeres de mediana edad. La mayoría se localizan en esófago distal, miden menos de 30 mm, son solitarios (aunque hasta un 10% pueden ser múltiples), submucosos, asintomáticos, con bajísimo índice de recurrencia y su hallazgo suele ser incidental. Aunque son de naturaleza benigna, pueden malignizarse en 1 a 2% de los casos. El diagnóstico definitivo se realiza mediante examen histológico e inmunohistoquímico de la lesión. El tratamiento sugerido para lesiones pequeñas, sin malignidad, es el seguimiento endoscópico. Se reporta una patología de baja incidencia cuyo diagnóstico se realizó de manera incidental

### BIBLIOGRAFÍA.

- 1-Parfitt JR, et al. Granular cell tumours of the gastrointestinal tract: expression of nestin and clinicopathological evaluation of 11 patients. *Histopathol* 2006; 48: 424-30.
- 2-Yoshizawa A, et al. Malignant granular cell tumor of the esophagus. *Virchows Arch.* 2004 Mar;444(3):304-6.
- 3-Fanburg-Smith JC, et al. Malignant granular cell tumor of soft tissue: diagnostic criteria and clinicopathologic correlation. *Am J Surg Pathol.* 1998;22:779-794.
- 4-Singhi AD, et al. Colorectal granular cell tumor: a clinicopathologic study of 26 cases. *Am J Surg Pathol.* 2010 Aug;34(8):1186-92.
- 5-Xu GQ, et al. Esophageal granular cell tumors: report of 9 cases and a literature review. *World J Gastroenterol.* 2012 Dec 21;18(47):7118-21.
- 6-Huang AT, et al. Granular cell tumor of the cervical esophagus: case report and literature review of an unusual cause of Dysphagia. *Head Neck Pathol.* 2013 Sep;7(3):274-9.
- 7-Alkhoury F, et al. Esophageal granular cell tumor colliding with intramucosal adenocarcinoma: a case report. *Cases Journal* 2009, 2:8093.
- 8-Radaelli F, et al. Granular Cell Tumors of the Gastrointestinal Tract: Questions and Answers. *Gastroenterology & Hepatology.* 2009 Nov; 5: 798-800.

## REVISTA ARGENTINA DE MORFOLOGIA

### NORMAS DE PUBLICACIÓN

1- **Contenido:** la Revista Argentina de Morfología es la revista oficial de la Asociación de Anatomistas de Córdoba, que se publica semestralmente, constituyendo los dos números anuales un volumen. Considerará para su publicación trabajos relacionados con todas las temáticas de las Ciencias Morfológicas desde una perspectiva multidisciplinaria e interdisciplinaria, en las siguientes áreas: Anatomía e Histología humanas, animal y vegetal, Embriología, Bioética, Epidemiología, Investigación básica y clínica, Educación e Historia de las Ciencias Morfológicas.

2- **Condiciones:** Los trabajos que se reciban para su publicación se aceptarán sobre la base de ser originales e inéditos, y que no hayan sido publicados total o parcialmente, ni remitidos a otra revista o medio de difusión. Los editores informarán a los autores de la recepción del trabajo. Todo material propuesto para su publicación será revisado por el Comité Editorial y enviado para su evaluación a dos evaluadores externos. Los autores recibirán los comentarios de los evaluadores debiendo incorporar las modificaciones sugeridas. La REVISTA ARGENTINA DE MORFOLOGIA se reserva el derecho de aceptar o rechazar los artículos y hará sugerencias para mejorar su presentación.

3- **Tipos de artículos:** la revista publica artículos originales, editoriales, artículos de revisión, ensayos, actualizaciones, casos clínicos, conferencias, comunicaciones breves, cartas al editor.

4- **Presentación de los artículos:** los artículos podrán redactarse en español, inglés o portugués. Mecanografiados a doble espacio, en páginas numeradas desde la correspondiente al título, escritas en una sola carilla, fuente Times New Roman 12. El texto se entregará por triplicado, en hojas tamaño A4, acompañado de disco compacto en Word, indicando en la etiqueta el número de versión, título del artículo y el nombre del autor principal. En archivo aparte se enviarán las figuras, gráficos y tablas.

5- **Referencias bibliográficas:** Serán enumeradas en hojas diferentes a las del texto, con números arábigos de forma consecutiva a su aparición en el texto, según las Normas Vancouver, que se pueden consultar en la dirección electrónica: [http://www.fisterra.com/recursos\\_web/mbe/vancouver.asp#ejemplos](http://www.fisterra.com/recursos_web/mbe/vancouver.asp#ejemplos)

#### LIBROS Y MONOGRAFÍAS

Autor. Título. Edición. Lugar. Editorial y año

Lolas, F. *Bioética: el diálogo moral en las ciencias de la vida. Segunda Edición. Santiago de Chile. Editorial Mediterráneo, 2001.*

#### CAPÍTULO DE UN LIBRO

Autor del capítulo. Título del capítulo. En: Apellido del autor del libro. Título del libro. Edición. Lugar. Editorial, año. Volumen y páginas consultadas y serie.

Ocaña Riola, R. *Análisis descriptivo. En: Burgos Rodríguez, Rafael. Metodología de Investigación y escritura científica en clínica. Segunda Edición. España. Escuela Andaluza de Salud Pública, 1996. 131-154*

#### ARTÍCULO DE REVISTA

Autor. Título del artículo. Título de la Revista. Año; vol: (n°), páginas.

Medrano MJ, Cerrato E, Boix R, Delgado-Rodríguez M. *Factores de riesgo cardiovascular en la población española: metaanálisis de estudios transversales. Med Clin (Barc). 2005; 124 (16): 606-612.*

#### DOCUMENTOS ELECTRÓNICOS: ARTÍCULO DE REVISTA EN FORMATO ELECTRÓNICO

Francés I, Barandiarán M, Marcellán T, Moreno L. *Estimulación psicocognoscitiva en las demencias. An Sist Sanit Navar [revista en INTERNET, o revista online o revista en línea] 2003 setiembre-diciembre. [acceso o citado 19 de octubre de 2005]; 26(3). Disponible en: <http://www.cfnavarra.es/salud/anales/textos/vol26/n3/revis2a.html>*

#### NO SE DEBEN INCLUIR:

○ Resúmenes o abstracts de presentaciones a congresos.

○ Publicaciones internas de instituciones públicas o privadas.

○ Datos sin publicar.

DATOS SIN PUBLICAR: ESTA INFORMACIÓN SE CITA EN EL TEXTO DE LA SIGUIENTE MANERA:

○ según Polak (sin publicar)

○ according to Polak (unpub. data)

ARTÍCULOS EN PREPARACIÓN Y ARTÍCULOS EN ETAPA DE REVISIÓN PERO NO ACEPTADOS AÚN:

○ según Polak (in litt.)

○ according to Polak (in litt.)

COMUNICACIONES PERSONALES

○ según Polak (com. pers.)

○ according to Polak (pers. comun.)

#### ARTÍCULOS ORIGINALES:

Con una extensión máxima de 12 páginas, incluyendo texto, ilustraciones y referencias. Las secciones se ordenarán por separado, de la siguiente manera: \* primera página o página del título; segunda página, resumen estructurado (objetivo, materiales y métodos, resultados, principales conclusiones) en el idioma original del trabajo y en inglés y hasta cinco palabras clave después del resumen; a partir de la tercera página, el texto dividido en Introducción, Materiales y Métodos, Resultados, Discusión.

En la página del título se indicarán los siguientes datos: título del trabajo en el idioma original y en inglés, nombre y apellido de los autores,

---

nombre completo y dirección del centro o institución donde se desarrolló el trabajo, título abreviado de hasta 40 caracteres incluyendo los espacios, dirección del autor responsable del trabajo y correo electrónico para la correspondencia y fuente de financiación de la investigación realizada, si corresponde.

Fotografías, gráficos y figuras deberán ser de buena calidad y tendrán una dimensión máxima de 10 x 15 cm. Se citarán en el texto por orden de aparición.

Las imágenes podrán ser en color o blanco y negro. En las imágenes microscópicas incluir técnica de coloración y aumento según el objetivo utilizado o la escala. En hoja aparte se incluirán los pies de figura debidamente numerados. Las tablas se incluirán en número de una por hoja, con su número y enunciado. Tablas, gráficos y figuras deberán ser lo suficientemente autoexplicativos para que no se necesite remitirse al texto para su comprensión.

#### ARTÍCULOS BREVES (SHORT COMMUNICATIONS)

De estructura similar a la de los artículos originales, escribir introducción, materiales y métodos, resultados y discusión en un solo bloque, con una extensión máxima de 3 páginas.

#### ARTÍCULOS DE REVISIÓN (REVIEW)

Constará de introducción, desarrollo según el tipo de estudio, conclusiones. Se puede acompañar de resumen, cuadros, figuras y referencias. Debe incluir un análisis crítico de la literatura y datos propios de los autores.

#### EDITORIALES

Sección que se aceptará sólo por invitación para expresar una opinión, reflexión o punto de vista sobre un asunto de actualidad o para comentar algún artículo reciente de particular interés. Abarcará una o dos páginas, tendrá un firme sustento científico y puede incluir algunas referencias.

#### ENSAYO

Sección de análisis y reflexión de contenido analítico, que expresa la opinión del autor sobre un tema específico o de actualidad, constará de introducción, desarrollo y conclusiones, en un texto de una a dos páginas, con firme sustento científico y pocas o ningunas referencias

#### ACTUALIZACIONES

Estos trabajos descriptivos en los que se expone una visión global y actualizada sobre la situación de un área podrán ser tan extensos o breve como se requiera.

#### CASOS CLÍNICOS

En estos trabajos se presentarán resumen, introducción, presentación del caso clínico, discusión, referencias.

**6- Remisión del manuscrito:** El manuscrito se enviará a la dirección postal Chubut 419 B° Alberdi Córdoba CP 5000, y/o al correo electrónico: paezbenitez@hotmail.com.ar . Ética: cuando se informen trabajos con pacientes, cadáveres o animales, es indispensable tener la aprobación del Comité de Ética de la institución donde se realizó el estudio y estar de acuerdo con la última revisión de la declaración de Helsinki.

**7- Nomenclatura:** La terminología utilizada estará de acuerdo a la última edición de Anatomic Terminology, Nomina Anatómica Veterinaria, Terminología Histológica (Federative International Committee on Anatomical Terminology – FICAT –)

**8- Costo de publicación y separatas:** El costo de las imágenes en colores correrá por cuenta de los autores. Costo por artículo: 25 dólares. Costo de 10 separatas: 25 dólares.

**9- Fotografías:** Deberán enviarse en imágenes digitales con terminación .jpg, de más de 300 dpi, nítidas y bien definidas. En el pie de figura de cada imagen anotará la palabra clave que identifique el trabajo, el número de la ilustración y apellido del primer autor. Si la fotografía se incluyera en material previamente publicado, deberá acompañarse de la autorización escrita del titular de los Derechos de Autor. Todas las imágenes deberán citarse en el texto en orden de aparición. Las gráficas, dibujos y otras ilustraciones deben dibujarse o elaborarse con un programa de computación y adjuntarlas al mismo CD del texto; se debe señalar en la etiqueta el programa utilizado.